

Reconstrucción mandibular en una deformidad posquirúrgica por trauma

Mandibular reconstruction of a post-surgical deformity due to trauma

Denia Morales Navarro, David Álvarez Garrido, Leticia González Vargas, José Felipe Basulto Varela

Facultad de Estomatología "Raúl González Sánchez". La Habana, Cuba.

RESUMEN

La necesidad de una reconstrucción mandibular está dictada por la pérdida de hueso debido, entre otras causas, a trauma. El propósito de este trabajo es caracterizar un caso de reconstrucción mandibular de una deformidad posquirúrgica por trauma. Se trata de un paciente masculino de 34 años que acude a consulta por inconformidad estética y dificultad para masticar. Aproximadamente un año atrás había padecido un trauma facial, por lo cual fue atendido de urgencia e intervenido quirúrgicamente. Se realizó estabilización ósea y colocación de placa de reconstrucción mandibular. Presentaba asimetría facial, disminución del tercio inferior facial y movilidad de los segmentos óseos mandibulares, por tal motivo se decide realizar retirada de la placa existente, reacomodamiento de los segmentos óseos, colocación de injerto autólogo de cresta ilíaca y fijación. Se observó buena evolución posoperatoria. La repercusión estética y funcional, en un paciente joven con una deformidad posquirúrgica por trauma; motivó el planeamiento de una reconstrucción mandibular mediante placa rígida e injerto de cresta ilíaca. El tratamiento de este caso constituyó un reto profesional por tratarse de una deformidad posquirúrgica provocada por un trauma de alta energía; pero el trabajo quirúrgico en equipo aseguró resultados satisfactorios.

Palabras clave: reconstrucción mandibular; trauma; injerto óseo; dispositivos de fijación quirúrgicos.

ABSTRACT

The need for mandibular reconstruction is dictated by bone loss due to trauma among other causes. The purpose of the study was to present a case of mandibular reconstruction of a post-surgical deformity due to trauma. A 34-year-old male patient presents with dissatisfaction with his dentofacial appearance and difficulty chewing. About one year before he had undergone facial trauma, for which had been cared for at the emergency service and had been operated on. Bone stabilization was performed as well as placement of a mandibular reconstruction plate. The patient presented facial asymmetry, a diminished lower facial third and mobility in mandibular bone segments. Therefore, it was decided to perform removal of the existing plate, rearrangement of the bone segments, placement of an autologous iliac crest bone graft and surgical fixation. Good post-operative evolution was observed. Esthetic and functional impairment in a young patient with a post-surgical deformity due to trauma led to planning a mandibular reconstruction with a rigid plate and an iliac crest graft. Treatment in this case was professionally challenging, for the post-surgical deformity had been due to high energy trauma, but the surgical work performed ensured satisfactory results.

Key words: Mandibular reconstruction; trauma; bone graft; surgical fixation devices.

Correspondencia: Denia Morales Navarro. Facultad de Estomatología "Raúl González Sánchez". La Habana, Cuba. Correo: deniamorales@infomed.sld.cu

INTRODUCCIÓN

La región maxilofacial es una de las zonas del cuerpo más frecuentemente lesionada, y en particular la mandíbula es el segundo hueso facial más fracturado debido a su posición prominente y sin protección en la región,¹ siendo esta fractura considerada ocasionalmente como la más observada.²

La cara influye en la autoestima de un individuo. La mandíbula es un importante hito estético de esta que no sólo define la forma exterior de un individuo sino también es un componente integral de la armonía facial.³

La restauración de defectos óseos mandibulares continúa siendo un reto para los cirujanos maxilofaciales.^{4,5} La necesidad de una reconstrucción mandibular está dictada por la pérdida de hueso debido, entre otras causas, a trauma.

Por lo interesante de la situación clínico-terapéutica, se planteó caracterizar un caso de reconstrucción mandibular en una deformidad postquirúrgica por trauma.

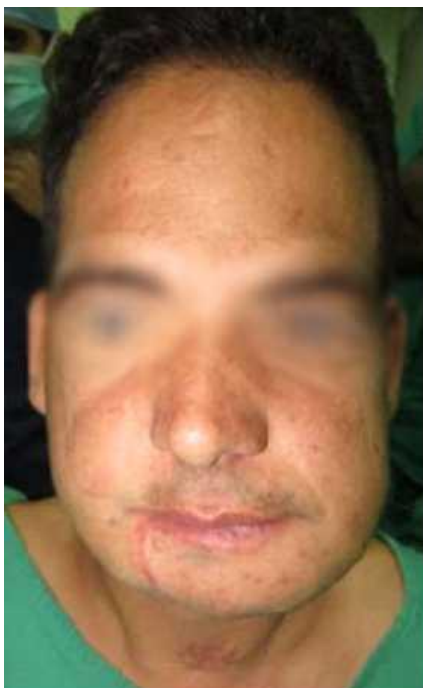

Fig. 1. Aspecto clínico preoperatorio. Acortamiento vertical del tercio inferior facial.

CASO CLÍNICO

Acude a consulta de Cirugía Maxilofacial del Hospital Universitario "General Calixto

García" un paciente masculino de 34 años, que refiere que no está conforme con la forma de su cara, que no puede masticar bien y que aproximadamente un año atrás recibió politrauma por accidente automovilístico, tuvo fractura de la pelvis y mandibular conminuta en la región sinfisaria, por lo que recibió tratamiento de urgencia por Ortopedia y Cirugía Maxilofacial en otra institución, donde se le realizó traqueostomía por el gran compromiso respiratorio existente, estabilización mandibular mediante barra vestibular, sutura de herida geniana, eliminación de fragmentos óseos mandibulares desperiostizados a través de herida cérvico-buco-facial en la región mento-cervical anfractuosa que fue suturada; se le realizó hemostasia. Luego de la estabilización hemodinámica es trasladado a la institución donde fue intervenido quirúrgicamente. Se redujo y fijó de la fractura mandibular mediante placa de reconstrucción; fue decanulado y luego dado de alta hospitalaria.

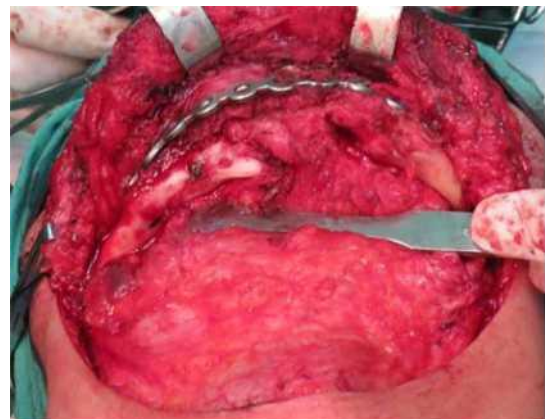


Fig. 2. Abordaje quirúrgico cervical donde constatamos la falta de adaptación de la placa a la superficie mandibular y la malposición de los segmentos óseos.

Al examen físico cérvico-facial (Fig. 1) se observa asimetría facial y cervical por aumento de volumen de la hemicara izquierda en su tercio inferior y de la región submandibular blanda y normoloreado, desproporción de los tercios faciales con disminución de la dimensión vertical del inferior, borramiento del surco nasogeniano derecho, cicatriz en forma de arco en la región geniana derecha, desde la cercanía del ángulo externo del ojo hasta la proximidad de la comisura labial ipsilateral; cicatriz desde la comisura labial derecha hasta la región submandibular, rosácea, ligeramente elevada, y cicatriz en la fosa supraesternal (estigma del traqueostoma). A la palpación bimanual encontramos movilidad de los segmentos

mandibulares con pérdida de la proyección mentoniana e irregularidad en el contorno mandibular de la región sinfisaria. Al examen bucal detectamos que se trataba de un desdentado parcial. Se observaba la movilidad de los segmentos óseos cuando realizaba movimientos de apertura y cierre de la boca, y al hablar.

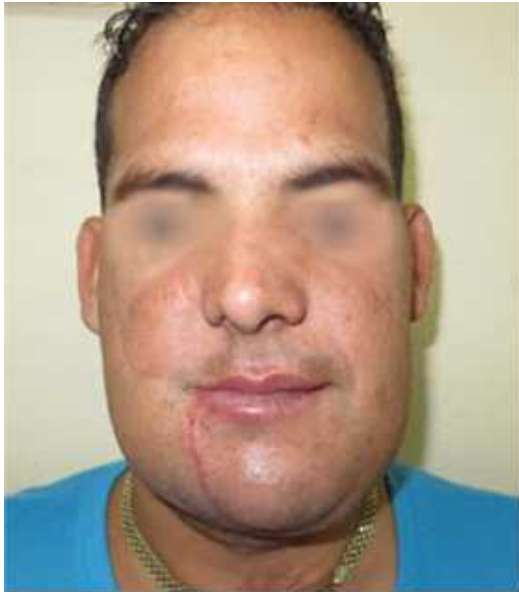

Fig. 3. Aspecto clínico posoperatorio (7 días después). Restitución de la proporción de los tercios faciales y de la simetría facial.

Se indicaron estudios preoperatorios que incluían tomografía axial computarizada con reconstrucción tridimensional que permitiera corroborar la pérdida de la anatomía mandibular anterior con la presencia de una placa de reconstrucción.

Se decide realizar tratamiento quirúrgico bajo anestesia general con intubación nasotraqueal encaminado a la restitución del ancho y proyección de la mandíbula mediante abordaje cervical de ángulo a ángulo mandibular, retirada de placa y tornillos, con colocación de nueva placa fijada mediante tornillos bicorticales, más posicionamiento y fijación de injerto óseo autólogo de cresta ilíaca en la región de la sínfisis. Se constata la pérdida de la adaptación a la superficie ósea de la placa preexistente (Fig. 2), con salida del hueso de algunos de los tornillos.

En el posoperatorio inmediato el paciente solo refirió dolor en la zona donante del injerto de mediana cuantía, que fue controlado con analgésicos. Se realizó seguimiento en consulta externa después del alta hospitalaria. No presentó otras

complicaciones y refirió estar muy conforme con su aspecto facial (Fig. 3) y con la mejoría funcional alcanzada.

DISCUSIÓN

Kanno⁶ considera que las fracturas mandibulares conminutas, como la que fue diagnosticada inicialmente en el paciente, son el resultado de un gran impacto en el que el hueso mandibular se aplasta, pulveriza, o se rompe en varios pedazos. Mientras Lee⁷ defiende que las fracturas conminutas se definen como la presencia de múltiples líneas de fractura resultantes en muchas piezas pequeñas dentro de la misma zona de la mandíbula. Estas se producen cuando se aplica un impacto de alta energía en una región de la mandíbula, que puede ser resultado de disparos por armas de fuego, caídas, accidentes automovilísticos. Esta última consideración coincide con la causa de la fractura del caso que nos ocupa.

Kanno⁶ plantea que después de evaluar y estabilizar cualquier condición que amenaza la vida, es esencial la evaluación clínica cuidadosa del complejo buco-mandibular. Se debe asegurar la permeabilidad de la vía respiratoria, que es el primer paso en el manejo de tales traumas porque la estructura esquelética mandibular afectada puede influir en la permeabilidad de la vía aérea superior, y la hemorragia grave, hematoma e inflamación pueden extenderse a los tejidos blandos circundantes. Estos aspectos fueron cumplidos en la evaluación inicial del paciente, pues en la atención de urgencia se constató una falta de permeabilidad de la vía aérea y fue necesario realizar una traqueostomía. Kanno⁶ también considera que se requiere de un estudio en profundidad para la planificación del tratamiento.

Gazal⁸ defiende que el tratamiento definitivo de las fracturas mandibulares puede ser difícil. Es importante recrear y reproducir la estructura, forma y función. En nuestro caso clínico, a pesar de que se empleó una placa mandibular de reconstrucción, en el primer momento quirúrgico electivo, no se logró una reproducción total de la proyección y ancho mandibular, por lo que los resultados no fueron satisfactorios.

Boffano¹ considera que el tratamiento de las fracturas mandibulares implica proporcionar un buen entorno para la

curación ósea en que haya suministro adecuado de sangre, inmovilización, y correcta alineación de los segmentos de fractura.

Las placas de titanio se han utilizado durante más de cinco décadas para lograr la fijación rígida interna de fracturas mandibulares, según Elhalawany;⁹ mientras Trainotti¹⁰ considera que el sistema de osteosíntesis es esencial para la estabilidad primaria y para evitar la pseudoartrosis. En este caso clínico, a pesar de que se empleó una placa mandibular de reconstrucción, con el tiempo se perdió la inmovilización total de los segmentos, lo cual conllevó a los resultados insatisfactorios.

Sándor¹¹ expone que las placas metálicas de reconstrucción son a menudo de titanio y se suministran como placas de metal rectas o ligeramente arqueadas con agujeros perforados para la retención de tornillos. El cirujano puede pasar un tiempo considerable durante la cirugía doblándolas y conformándolas para lograr la adaptación al contorno óseo. La primera generación de placas de reconstrucción disponibles clínicamente se introdujo a mediados de los 1970s.¹² Fujiki¹³ expone que las complicaciones relacionadas con estas son comunes, y en la mayoría de casos, después deben ser retiradas. Por su parte, van der Rijt¹⁴ considera que las complicaciones más frecuentes son: el aflojamiento de los tornillos de osteosíntesis, mala posición, la exposición bucal o facial y la infección. La primera complicación referida coincide con nuestro caso clínico.

Para de Cerqueira¹⁵ la fijación rígida o estable disminuye la probabilidad de complicaciones posoperatorias, que podrían requerir cirugía adicional. Las consecuencias de la repetición del tratamiento incluyen una mayor morbilidad de los pacientes, más los costos de hospitalización y un período más largo de ausencia al trabajo, lo cual conlleva un alto costo social. Desgraciadamente, esta es la situación del caso clínico presentado, en que fue necesaria la planificación de un nuevo momento quirúrgico.

Según Chioma¹⁶ los principios y técnicas de reconstrucción mandibular han evolucionado constantemente desde el siglo pasado. Los defectos de la mandíbula pueden ser resultado del tratamiento de

neoplasias benignas y malignas, anomalías congénitas, traumatismos, infecciones y osteorradionecrosis. Para Chioma¹⁶ el objetivo de la reconstrucción ideal es lograr recuperar la anatómica en ancho y altura para obtener reinserciones musculares adecuadas. Coincidentemente Ayoub¹⁷ expone que el objetivo de la reconstrucción mandibular es lograr el mejor resultado funcional y estético posible. Chioma¹⁶ expone que la restauración de la forma (estética) y de la función (masticación, deglución, y control de la saliva) se logran con el uso de injertos autógenos obtenidos a partir de la cresta ilíaca, costilla, radio, peroné, tibia, escápula, y la bóveda craneal. La elección del sitio donante depende del tipo del defecto óseo, expectativa de rehabilitación, condición del lecho receptor, capacidad quirúrgica, disponibilidad de equipos, y la experiencia del cirujano. En el caso en particular, se obtuvo el injerto óseo autólogo de la cresta ilíaca, pues se trataba de un defecto mandibular de mediano tamaño, y por estar localizado en la región sinfisaria, permite una buena adaptación a la zona y brinda suficiente volumen óseo. Coincidimos con Chioma¹⁶ en que las limitaciones de un injerto no vascularizado se encuentran en el hecho de que es avascular, que hace que sea susceptible a la infección y aumenta las posibilidades de fracaso con el aumento de longitud del defecto, lo cual no ocurrió en el caso presentado.

Para Omeje¹⁸ las ventajas de injerto óseo no vascularizado de cresta ilíaca incluyen la facilidad de obtención, posibilidad de un enfoque de dos equipos quirúrgicos y la similitud biomecánica con la mandíbula. Se asocia con complicaciones como lesiones nerviosas, fractura del hueso ilíaco, lesiones penetrantes abdominales y hematoma en la zona donante. Akbay¹⁹ considera que injertos óseos no vasculares se pueden utilizar con éxito en defectos óseos aislados mandibulares en caso de selección de injerto apropiado para la región anatómica apropiada.

Shu²⁰ expone que cuando los cirujanos planean obtener estos injertos deben tener en cuenta los efectos de la reconstrucción, la tasa de supervivencia y la morbilidad del sitio donante; mientras que Guerrier²¹ expone que se pueden obtener buenos resultados con el empleo de estos injertos si los tejidos blandos se encuentran en buenas condiciones, si se controla la infección y si el método de

fijación es apropiado. Liu²² precisa que la reconstrucción con injertos óseos puede reducir al mínimo la tasa de complicaciones relacionadas con las placas de reconstrucción.

En el caso presentado la repercusión estética y funcional, que conlleva para un paciente joven una deformidad posquirúrgica por trauma, motivó el planeamiento de una reconstrucción mandibular mediante placa rígida e injerto de creta ilíaca. El tratamiento de este caso constituyó un reto profesional por tratarse de una deformidad posquirúrgica provocada por un trauma de alta energía; pero el trabajo quirúrgico en equipo aseguró resultados satisfactorios.

Conflicto de intereses

Los autores no declaran conflictos de intereses.

REFERENCIAS BIBLIOGRÁFICAS

1. Boffano P, Kommers SC, Rocchia F, Forouzanfar T. Mandibular trauma treatment: A comparison of two protocols. *Med Oral Patol Oral Cir Bucal*. 2015;20(2):e218-e223.
2. Boffano P, Rocchia F, Zavatiero E, Dediol E, Uglešić V, Kovačić Ž, et al. European Maxillofacial Trauma (EURMAT) project: a multicentre and prospective study. *J Craniomaxillofac Surg*. 2015;43(1):62-70.
3. Adeola Adenike O, Timothy Olukunle A, Adeleke Olusegun I, Victor Ifeolu A, Juwon Tunde A. Perioperative findings and complications of non-vascularised iliac crest graft harvest: The experience of a Nigerian tertiary hospital. *Niger Med J*. 2014;55(3):224-9.
4. Jędrusik-Pawłowska M, Kromka-Szydek M, Katra M, Niedzielska I. Mandibular reconstruction--biomechanical strength analysis (FEM) based on a retrospective clinical analysis of selected patients. *Acta Bioeng Biomech*. 2013;15(2):23-31.
5. Narra N, Valášek J, Hannula M, Marcián P, Sándor GK, Hyttinen J, et al. Finite element analysis of customized reconstruction plates for mandibular continuity defect therapy. *J Biomech*. 2014;47(1):264-8.
6. Kanno T, Sukegawa S, Nariai Y, Tatsumi H, Ishibashi H, Furuki Y, et al. Surgical treatment of comminuted mandibular fractures using a low-profile locking mandibular reconstruction plate system. *Ann Maxillofac Surg*. 2014;4(2):144-9.
7. Lee K, Yoon K, Park K-S, Cheong J, Shin J, Bae J. Treatment of extensive comminuted mandibular fracture between both mandibular angles with bilateral condylar fractures using a reconstruction plate: a case report. *J Korean Assoc Oral Maxillofac Surg*. 2014;40(3):135-9.
8. Gazal G. Evaluation of the effectiveness of early or delayed treatment upon healing of mandibular fractures: A retrospective study. *Eur J Dent*. 2015;9(1):87-91.
9. Elhalawany SK, Tarakji B, Azzeghaiby SN, Alzoghaybi I, Baroudi K, Nassani MZ. Clinical and radiographic evaluation of biodegradable bone plates in the treatment of mandibular body fractures. *Niger Med J*. 2015;56(1):48-53.
10. Trainotti S, Raith S, Kesting M, Eichhorn S, Bauer F, Kolk A, et al. Locking versus nonlocking plates in mandibular reconstruction with fibular graft--a biomechanical ex vivo study. *Clin Oral Investig*. 2014;18(4):1291-8.
11. Sándor GK, Bujtár P, Wolf J. Three-dimensional computer-aided surgical workflow to aid in reconstruction: From diagnosis to surgical treatment. *Ann Maxillofac Surg*. 2014;4(2):128-31.
12. Seol G-J, Jeon E-G, Lee J-S, Choi S-Y, Kim J-W, Kwon T-G, et al. Reconstruction plates used in the surgery for mandibular discontinuity defect. *J Korean Assoc Oral Maxillofac Surg*. 2014;40(6):266-71.
13. Fujiki M, Sakuraba M, Miyamoto S, Nagamatsu S, Hayashi R. A "no-touch-technique" in mandibular reconstruction with reconstruction plate and free flap transfer. *Microsurgery* [artículo en Internet] 2015 [citado 2015 abril 19]. [Epub ahead of print]. Disponible en: <http://onlinelibrary.wiley.com/doi/10.1002/micr.22403/pdf>
14. van der Rijt EE, Noorlag R, Koole R, Abbink JH, Rosenberg AJ. Predictive factors for premature loss of Martin 2.7 mandibular reconstruction plates. *Br J Oral Maxillofac Surg*. 2015;53(2):121-5.
15. de Cerqueira Luz JG, Bonfante Moraes R, Pimenta D'Ávila R, Kazuo Yamamoto M. Factors contributing to the surgical retreatment of mandibular fractures. *Braz. oral res*. 2013;27(3):258-65.
16. Chioma Ndukwe K, Babatunde Aregbesola S, Chinedu Ikem I, Ugboko VI, Emmanuel Adebisi K, Adedoyin Fatusi O, et al. Reconstruction of Mandibular Defects Using Nonvascularized Autogenous Bone Graft in Nigerians. *Niger J Surg*. 2014;20(2):87-91.

17. Ayoub N, Ghassemi A, Rana M, Gerressen M, Riediger D, Hölzle F, et al. Evaluation of computer-assisted mandibular reconstruction with vascularized iliac crest bone graft compared to conventional surgery: a randomized prospective clinical trial. *Trials*. 2014;15:114.

18. Omeje K, Efunkoya A, Amole I, Akhiwu B, Osunde D. A two-year audit of non-vascularized iliac crest bone graft for mandibular reconstruction: technique, experience and challenges. *J Korean Assoc Oral Maxillofac Surg*. 2014;40(6):272-7.

19. Akbay E, Aydogan F. Reconstruction of isolated mandibular bone defects with non-vascularized corticocancellous bone autograft and graft viability. *Auris Nasus Larynx*. 2014;41(1):56-62.

20. Shu D-l, Liu X-z, Guo B, Ran W, Liao X, Zhang Y-y. Accuracy of using computer-aided rapid prototyping templates for mandible reconstruction with an iliac crest graft. *World J Surg Oncol*. 2014;12:190.

21. Guerrier G, Alaqeeli A, Al Jawadi A, Foote N, Baron E, Albustanji A. Reconstruction of residual mandibular defects by iliac crest bone graft in war-wounded Iraqi civilians, 2006-2011. *Br J Oral Maxillofac Surg*. 2015;53(6):e27-e31.

22. Liu SP, Cai ZG, Zhang J, Zhang JG, Zhang Y. Plate related complication after mandibular reconstruction. *Zhonghua Kou Qiang Yi Xue Za Zhi*. 2013;48(10):586-90.

Recibido: 28 de abril de 2015.

Aprobado: 21 de agosto de 2015.