


PRESENTACIÓN DE CASO

Tratamiento integral de la clase III esquelética severa, mordida abierta y asimetría facial

Comprehensive treatment of severe skeletal class III, open bite and facial asymmetry

Michele García Menéndez¹  , Olga Ileana Ruiz Gálvez¹ , Jeydel Abull Jauregui¹ ,
Yusleni Hernández Gálvez¹ , Pedro Antonio Ducasse Olivera¹ 

RESUMEN

Introducción: La cirugía ortognática está especialmente indicada en casos complejos, donde los procedimientos conservadores fracasan o son insuficientes. El diagnóstico, planificación y tratamiento deben estar a cargo de un equipo multidisciplinario que trabaje en estrecha relación.

Objetivo: Reportar el trabajo multidisciplinario en el tratamiento ortodóncico quirúrgico de una desarmonía dentomaxilofacial compleja.

Presentación de caso: Paciente masculino, 19 años de edad, mestizo, clase III esquelética grave, hiperdivergente con mordida abierta y asimetría del tercio inferior, que recibió tratamiento prequirúrgico descompensador de ortodoncia. Se realizó cirugía ortognática bimaxilar con genioplastia de ascenso.

Conclusiones: El tratamiento de las desarmonías dentomaxilofaciales es complejo y necesita la concurrencia de varias especialidades. Para la resolución del presente caso fue necesario el trabajo coordinado y simultáneo de especialistas de ortodoncia, prótesis dental, cirugía maxilofacial, periodoncia, psicología y otorrinolaringología. Se alcanzaron resultados estéticos y funcionales acorde a los objetivos del tratamiento propuestos y hubo estabilidad un año después de la cirugía.

Palabras clave: cirugía ortognática; ortodoncia; procedimientos quirúrgicos ortognáticos; cirugía maxilomandibular.

ABSTRACT

Introduction: Orthognathic surgery is especially indicated in complex cases, where conservative procedures fail or are insufficient. Diagnosis, planning and treatment should be carried out by a multidisciplinary team that works closely together.

Objective: Report the multidisciplinary work in the surgical orthodontic treatment of a complex dentomaxillofacial disharmony.

Case presentation: Male patient, 19 years old, mestizo, severe skeletal class III, hyperdivergent with open bite and asymmetry of the lower third, who received presurgical treatment decompensating orthodontics. Bimaxillary orthognathic surgery was performed with ascent genioplasty.

Conclusions: The treatment of dentomaxillofacial disharmonies is complex and requires the concurrence of several specialties. For the resolution of this case, the coordinated and simultaneous work of specialists in orthodontics, dental prostheses, maxillofacial surgery, periodontics, psychology and otolaryngology was necessary. Aesthetic and functional results were achieved according to the proposed treatment objectives and there was stability one year after surgery.

Key words: orthognathic surgery; orthodontics; orthognathic surgical procedures; maxillomandibular surgery.

INTRODUCCIÓN

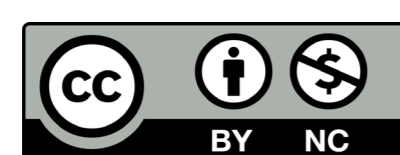
La corrección de la clase III esquelética es difícil, y en ocasiones sencillamente imposible de realizar por ortodoncia u ortopedia maxilar. En estos casos la presencia de asimetrías mandibulares es frecuente.^(1,2,3) La cirugía ortognática está especialmente indicada en los perfiles cóncavos con asimetrías esqueléticas porque la corrección del perfil mejora la apariencia facial.⁽⁴⁾ La planificación y tratamiento de estos pacientes deben ser asumidos por un equipo multidisciplinario integrado por especialistas y técnicos altamente cualificados.

En Cuba existe amplia experiencia en este tipo de tratamiento desde el año 1970 cuando se creó el primer equipo multidisciplinario de cirugía ortognática en el Hospital Universitario “Manuel Fajardo”.⁽⁵⁾ Sin embargo, existen pocas publicaciones que describan detalladamente el trabajo mancomunado de

los especialistas. Con el objetivo de reportar las experiencias del equipo multidisciplinario de cirugía ortognática del Departamento de Cirugía Maxilofacial, Hospital Clínico Quirúrgico “Hermanos Ameijeiras”, se presenta un caso detallado de intervención terapéutica en un paciente masculino, clase III esquelética grave, hiperdivergente con mordida abierta y asimetría del tercio inferior de la cara.

Recibido: 31/08/2020
Aceptado: 31/03/2022

¹Universidad de Ciencias Médicas de La Habana, Hospital Clínico Quirúrgico “Hermanos Ameijeiras”, Departamento de Cirugía Maxilofacial. La Habana, Cuba.



PRESENTACIÓN DEL CASO

Paciente masculino, 19 años de edad, mestizo, acudió a consulta debido a insatisfacción estética por perfil cóncavo e hiperdivergente, asimetría del tercio inferior y mordida abierta que se agravó durante el desarrollo. No recibió tratamiento previo de ortodoncia o cirugía. Refirió antecedentes hereditarios de perfil cóncavo por parte de su abuelo materno.

Al examen de las funciones se observó respiración bucal sin obstrucción nasal evidente, fonación afectada por incompetencia en las válvulas bilabial y labiodental, posición baja de la lengua al reposo e interpuesta durante la deglución. La masticación estuvo afectada en sus fases de incisión y trituración. Las guías caninas e incisiva eran disfuncionales.

En el plano coronario facial pudo observarse el tercio inferior aumentado respecto al medio, pobre exposición del incisivo superior al reposo y a la sonrisa, asimetría vertical y horizontal del tercio inferior hacia la derecha y leve desviación del tabique nasal a la derecha. En el plano sagital se evidenció un perfil cóncavo y divergente, relación labial invertida, y ángulos nasolabial y goniaco obtusos.

Al examen bucal se observó la encía marginal hipercoloreada con pérdida de la morfología papilar, malposiciones dentarias leves en la arcada superior y en la inferior apiñamiento, linguo versión de incisivos inferiores y curva de Spee invertida

El resalte incisivo era de -12 mm, relación canina de mesoclusión derecha de $1\frac{1}{4}$ de unidad e izquierda de 3 unidades y relación molar de mesoclusión derecha de $1\frac{1}{2}$ unidad e izquierda de $3\frac{1}{2}$ unidades. El sobrepase incisivo fue de -1 mm; la línea media dentaria superior estuvo desviada 2 mm a la izquierda y la inferior 7 mm a la derecha respecto a la línea media facial. La línea media dentaria inferior coincidió con el centro anatómico del mentón. Hubo resalte invertido posterior bilateral.

Las mediciones de los modelos mostraron discrepancia entre el hueso y el diente inferior de -3,9 mm (método de Moyers-Jenkis) y proporción entre las dimensiones dentarias superiores e inferiores según el índice de Bolton.⁽⁶⁾

El estudio comparativo bilateral de la radiografía panorámica evidenció asimetría del cuerpo y cóndilos mandibulares. En estudio cefalométrico lateral (Burstone & Legan)⁽⁶⁾ se observó clase III esquelética por convexidad de $-30,3^\circ$ provocada por retroposición del punto A maxilar (-9,4 mm) y posición protruida del punto B mandibular (9,1 mm) respecto al nasión (Na). Las causas de la convexidad negativa fueron: base craneal posterior corta (31,2 mm), longitud maxilar disminuida (52 mm) y longitud del cuerpo mandibular aumentada (92,6 mm).

Hubo incremento del tercio inferior (73,9 mm) y de la divergencia facial ($38,2^\circ$) favorecido por aumento de la altura dentaria maxilar posterior (25,8 mm) y del ángulo goniaco ($150,6^\circ$). Se observó vestibulo versión del incisivo superior respecto al plano palatino ($119,1^\circ$) y linguo versión del incisivo inferior respecto al plano mandibular ($48,6^\circ$).

La convexidad del tejido blando fue negativa ($-17,1^\circ$) y estuvo dada por posición del punto subnasal (Sn) retruida (-4,6 mm) y posición protruida (9,6 mm) del pogonion cutáneo (PgC). La posición del labio inferior (Li) y el PgC estuvieron adelantados respecto a Sn en 16,1 mm y 14,1 mm respectivamente. El ángulo cérvico facial se presentó agudo ($60,6^\circ$). La distancia mentón cuello (DMC) estuvo aumentada respecto al tercio medio de la cara ($\frac{1}{3}$ medio / DMC = 1) y proporcionada al tercio inferior ($\frac{1}{3}$ inferior / DMC = 1,24). El tercio inferior estuvo incrementado respecto al medio ($\frac{1}{3}$ med / $\frac{1}{3}$ inf = 0,88). La longitud del labio superior estuvo disminuida (17,5 mm), y la altura labio-mentón incrementada (55,2 mm)

El análisis integral del paciente permitió clasificar morfológicamente la deformidad dentofacial como hipoplasia anteroposterior del maxilar, hiperplasia asimétrica mandibular de cuerpo y rama, hiperplasia vertical del mentón y mordida abierta de origen esquelético y dentario.

El paciente fue valorado y seguido por psicología como parte del protocolo de atención.⁽⁷⁾ Fue remitido a periodoncia y otorrinolaringología. Se comprobó la permeabilidad nasal y se indicaron ejercicios calisténicos para el control de la respiración bucal. La corrección de la desviación nasal se pospuso para ser reevaluada posterior a la cirugía ortognática.

En ortodoncia se empleó técnica fija de arco recto de baja fricción Synergy® slot 0,22 mm y barra palatina de 17 a 27 para la nivelación vertical de los molares e incrementar el anclaje.

Durante el tratamiento se detectó recesión gingival leve del 31; se detuvieron las fuerzas ortodóncicas temporalmente y se remitió nuevamente a periodoncia quien realizó frenectomía labial inferior. El tratamiento posterior no agravó el estado periodontal.

Con arcos rectangulares de acero 0,019" x 0,025", se tomaron impresiones para modelos de estudio. Se observó oclusión de solución estable con neutro oclusión bilateral molar y canina.

Para la realización de este trabajo el paciente brindó por escrito su consentimiento para el uso irrestricto de las imágenes médicas, incluso aquellas donde se refleja su rostro.

El tratamiento de ortodoncia prequirúrgico duró un año y 8 meses dividido en 19 consultas con resultados favorables según lo planificado (fig. 1).

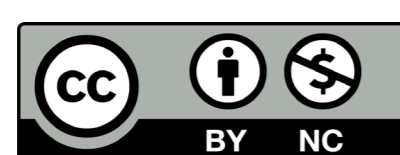

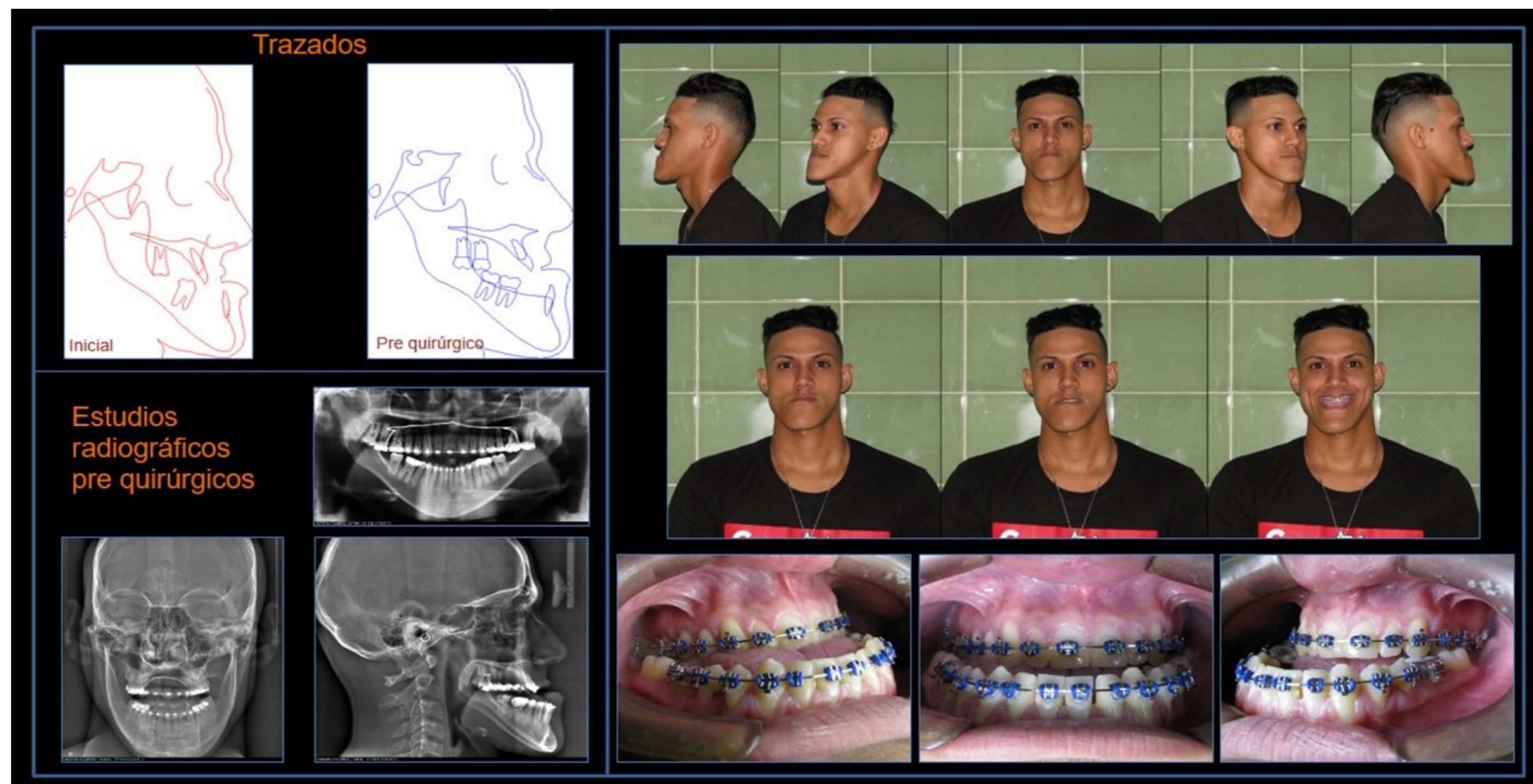


Fig. 1 - Resultados del tratamiento ortodóncico prequirúrgico.

Con oclusión de solución estable en los modelos de estudio, se procedió a la planificación quirúrgica bi-dimensional (fig. 2) mediante el software Facad versión 4,4,0,3. Se formuló movimiento maxilar de ascenso posterior (5 mm), avance (2 mm) y centralización a la derecha (3 mm), retroposición mandibular (12 mm) y centralización izquierda (4 mm). Genioplastia de ascenso (7 mm).

La planificación fue aprobada en consulta multidisciplinaria y se acordó comenzar la cirugía por el maxilar. Se inició la fase protésica del tratamiento con nuevas impresiones de las arcadas para obtener tres modelos de trabajo, uno superior y dos inferiores. Se realizó el traslado con arco facial y se relacionó la mandíbula al maxilar por medio de una cera de mordida reproduciendo la relación céntrica del paciente. El montaje de los modelos se hizo en un articulador semiajustable (Dentatus).

Se trazaron líneas horizontales y verticales de referencia y se realizaron mediciones respecto a la base del zócalo de las cúspides mesovestibular de los segundos molares, y borde mesoincisal de 11 y 41. Para garantizar la exactitud y orientación de las mediciones, se empleó una plataforma de Erickson con pie de rey.

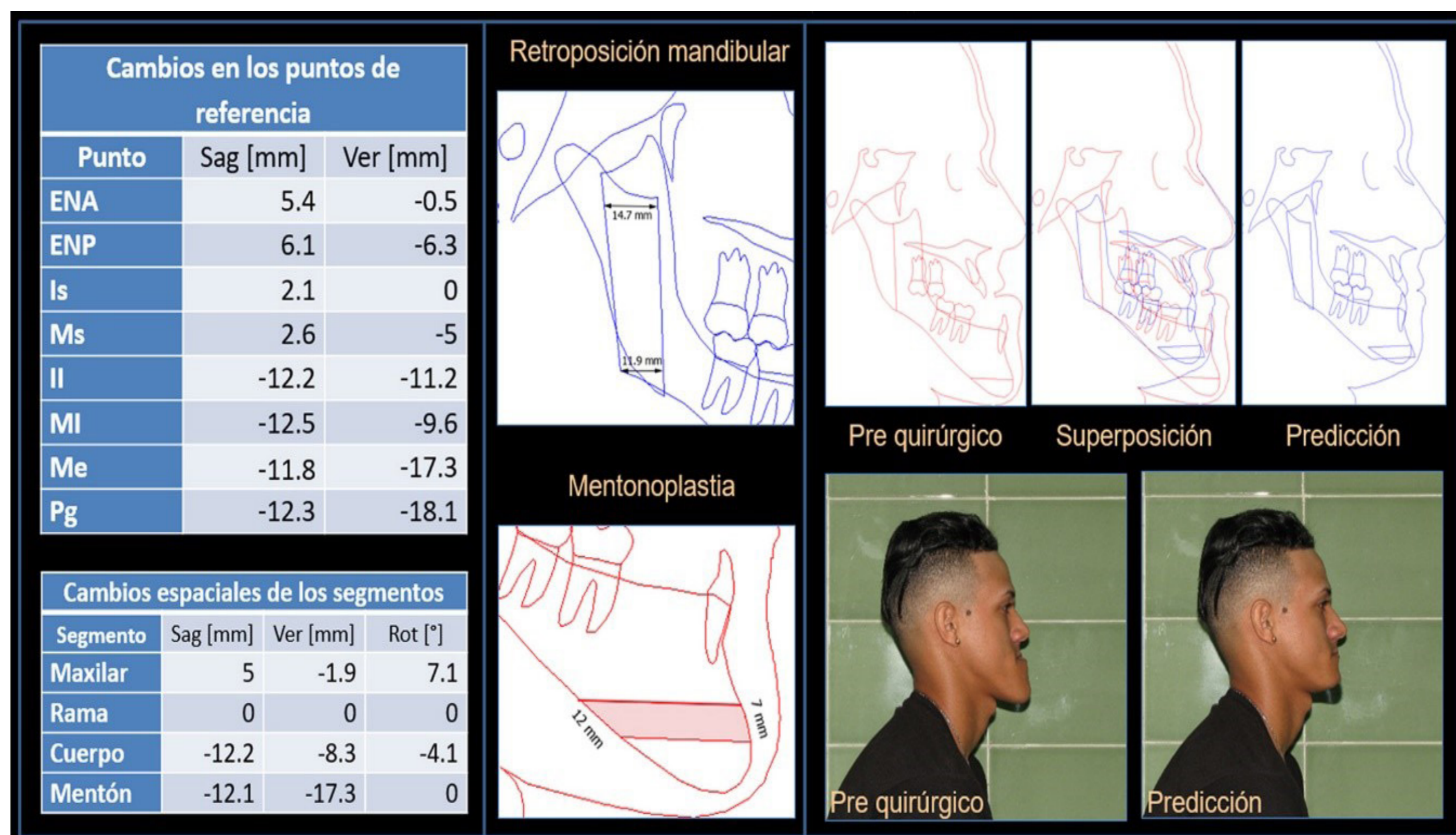

Fig. 2 - Planificación quirúrgica.

Se comenzó la cirugía de laboratorio por el modelo de yeso del maxilar. Se reprodujo el movimiento planificado y se fijó al zócalo con cera útil en su nueva posición. A continuación, se realizó la retroposición del modelo inferior usando como guía la oclusión de solución lograda por ortodoncia. Se calculó la magnitud de los cambios en los tres ejes del espacio, utilizando las líneas de referencia y las mediciones iniciales. Con los resultados obtenidos se discute nuevamente en consulta colectiva y se aprueba el siguiente proceder quirúrgico:

Cirugía maxilar Lefort I:

La planificación fue aprobada en consulta multidisciplinaria y se acordó comenzar la cirugía por el maxilar. Se inició la fase protésica del tratamiento con nuevas impresiones de las arcadas para obtener tres modelos de trabajo, uno superior y dos inferiores. Se realizó el traslado con arco facial y se relacionó la mandíbula al maxilar por medio de una cera de mordida reproduciendo la relación céntrica del paciente. El montaje de los modelos se hizo en un articulador semiajustable (Dentatus).

Se trazaron líneas horizontales y verticales de referencia y se realizaron mediciones respecto a la base del zócalo de las cúspides mesovestibular de los segundos molares, y borde mesoincisal de 11 y 41. Para garantizar la exactitud y orientación de las mediciones, se empleó una plataforma de Erickson con pie de rey.

Se comenzó la cirugía de laboratorio por el modelo de yeso del maxilar. Se reprodujo el movimiento planificado y se fijó al zócalo con cera útil en su nueva posición. A continuación, se realizó la retroposición del modelo inferior usando como guía la oclusión de solución lograda por ortodoncia. Se calculó la magnitud de los cambios en los tres ejes del espacio, utilizando las líneas de referencia y las mediciones iniciales. Con los resultados obtenidos se discute nuevamente en consulta colectiva y se aprueba el siguiente proceder quirúrgico:

Cirugía maxilar Lefort I:

- Ascenso posterior 5 mm.
- Avance 4 mm.
- Centralización a la derecha 3 mm.
- Eliminar ENA.

Retroposición mandibular con cirugía Cadwel Letterman bilateral:

- Lado derecho retropone 13 mm.
- Lado izquierdo retropone 15 mm.
- Centralización 4 mm a la izquierda.
- Incisivo inferior retropone 15 mm.

Genioplastia

- Ascenso de 7 mm sin rotación. Corte anterior 7 mm y posterior 12 mm.

Se procedió a confeccionar la férula quirúrgica intermedia con acrílico autopolimerizable a partir de la relación oclusal del articulador con el modelo de yeso del maxilar en su nueva relación y el modelo inferior “no operado”.

Una semana antes de la cirugía se obtuvieron nuevos modelos de yeso de trabajo. Se montaron en un articulador de bisagra con la oclusión de solución definitiva y se elaboró la férula quirúrgica final con acrílico autopolimerizable.

Se confeccionaron ganchos Cobayachi en incisivos superiores e inferiores con ligadura .012” para la fijación elástica intermaxilar. Se probaron las férulas en cada arcada, con lo que el paciente quedó listo para el acto quirúrgico.

La cirugía se realizó bajo anestesia general nasotraqueal. Se comenzó por el maxilar con osteotomía Lefort I. Una vez realizado los movimientos quirúrgicos planificados se colocó la férula quirúrgica intermedia como guía y se realizó fijación semirrígida alámbrica del maxilar al tercio medio facial. Después de fijado se procedió a la retroposición mandibular y centralización por técnica de Cadwell Letterman bilateral con abordaje extrabucal, empleando la férula definitiva para posicionar la mandíbula. Se utilizaron tiros infraorbitarios bilaterales de alambre fijados a la aparatología inferior y fijación intermaxilar elástica para concluir con genioplastia de ascenso, llevándose el mentón a su nueva posición y osteosíntesis alámbrica.

Se mantuvo la fijación intermaxilar por 60 días con uso a tiempo completo de capelina de tiro frontoparietal. Se mantuvieron los arcos rectangulares por un mes con chequeo quincenal de la oclusión.

A los dos meses se orienta el uso de la capelina en noches alternas y se procede a retirar la técnica fija tres meses más tarde. Se colocaron placas Hawley superior e inferior como contención.

Se alcanzaron relación molar y canina de neutro oclusión bilateral, coincidencia de ambas líneas medias dentarias con línea media facial, sobrepase incisivo de 3 mm, resalte 1 mm; y guías caninas e incisiva funcionales. Los resultados se mantuvieron estables un año después de la cirugía (fig. 3).

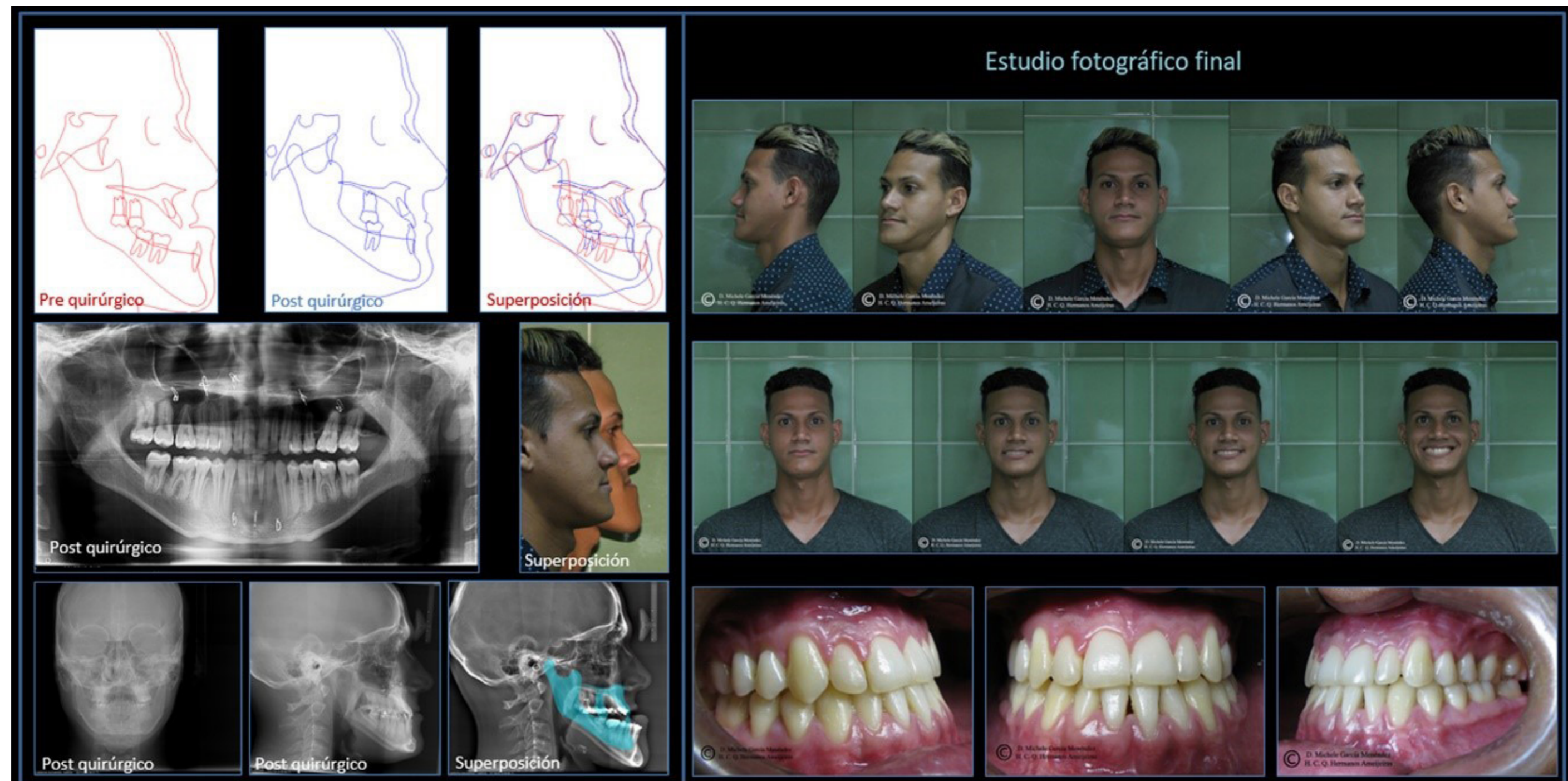


Fig. 3 - Resultados finales del tratamiento a un año de evolución posquirúrgica.

DISCUSIÓN

Dentro de la cirugía ortognática, la cirugía bimaxilar es la que más posibilidades brinda en la corrección ideal de las desarmonías esqueléticas.⁽⁸⁾ La complejidad y diagnóstico del presente caso guiaron desde un principio la planificación a este tipo de tratamiento.

La ortodoncia prequirúrgica está dirigida a realizar descompensaciones dentoalveolares que garantizan una corrección esquelética estable.⁽⁹⁾ En este caso, solucionó la discrepancia hueso diente inferior, mejoró el eje del incisivo inferior con avance del punto incisivo y proporcionó un contorno agradable del tercio inferior al acentuar el ángulo labiomentoniano. Además, niveló la curva de Spee por extrusión del incisivo inferior.

El movimiento de los incisivos constituyó un factor crítico por su gran lingualización. La inclinación lingual se asocia con pérdida de altura y grosor de las corticales óseas y aumenta el riesgo de recesión gingival en la descompensación.^(10,11,12) En efecto, durante el tratamiento fue evidente una recesión localizada a nivel del 31 que se detuvo y estabilizó tras realizar la frenectomía labial inferior.

Aunque el resultado final fue un ángulo incisomandibular muy por debajo de la norma (61°), no era productivo intentar mejores resultados por el riesgo de superar los límites de la respuesta biológica del periodonto.⁽¹²⁾

Para el estudio de la asimetría se combinaron hallazgos radiográficos, fotográficos y del examen físico. La telerradiografía frontal mostró desviación del centro del mentón óseo 5,6 mm a la derecha respecto a la línea "crista galli" y espina nasal anterior. Las imágenes duplicadas del borde posterior de la rama y el borde inferior del cuerpo sugieren inserción asimétrica mandibular y asimetría vertical de los dos tercios inferiores del tercio inferior facial respectivamente.

En el examen físico y fotográfico se estableció el eje de simetría facial a partir de los puntos glabella (Gl) y subnasal (Sn). En ambos, hubo desviación del centro del mentón cutáneo a la derecha de 4 mm. El uso del eje de simetría facial establecido a partir de puntos faciales es recomendable porque los planos determinados por estructuras esqueléticas no visibles obvian los tejidos blandos y pueden conducir a errores en la corrección de la asimetría.⁽¹³⁾ Al examen físico y radiográfico frontal se descartó la existencia de asimetría vertical del plano oclusal maxilar.

En la planificación quirúrgica se proyectaron los movimientos bidimensionales del plano sagital mediante el software. Los movimientos de centralización maxilar y mandibular se decidieron a partir de la información del examen físico. En el proceso de centralización maxilar fue prudente eliminar la espina nasal anterior para evitar una posible asimetría posquirúrgica en la base nasal.

La rotación horaria maxilar permitió retroponer la mandíbula sin incrementar la longitud de la rama lo que hubiese provocado una respuesta muscular intensa motivo de recidiva.⁽¹⁴⁾ La maniobra fue además favorable para el cierre de la mordida abierta y compensar la vestibuloversión del incisivo superior respecto al plano palatino.

Según Castiñeira⁽¹⁵⁾ y otros, la valoración integral del paciente permite que la planificación y diagnóstico correctos brinden resultados estéticos aceptables que prevengan el aspecto de envejecimiento. En el presente caso, el avance maxilar planificado contribuyó a dar volumen al rostro e incrementar la exposición del incisivo

vo superior al reposo. Junto a la retroposición mandibular, favoreció una mejoría considerable del perfil con reacomodo de los tejidos blandos. Todos estos cambios brindaron al rostro del paciente aspecto de plenitud y juventud.

En un estudio descriptivo de 38 pacientes operados de retroposición mandibular, Blanco y otros⁽¹⁶⁾ reportan que el 13,3 % presentó algún grado de recidiva. Además, el grupo más afectado fue aquel donde se realizó centralizaciones mandibulares. Los autores concuerdan con que las asimetrías faciales son más recidivantes y opinan que, en el caso presentado, las causas principales de la estabilidad a un año de la cirugía fueron el correcto engranaje cuspídeo, la funcionalidad de las guías incisiva y canina y la recuperación del balance neuromuscular.

Otro resultado favorable fue la corrección espontánea en la fonación, presumiblemente por la restauración de las válvulas afectadas. La desinserción de los tejidos blandos durante la cirugía maxilar y su reinserción sin la acción aberrante muscular contribuyeron a solucionar la asimetría nasal (fig. 3). Los resultados finales lograron cumplir a cabalidad los objetivos iniciales propuestos y el paciente refirió plena satisfacción con el tratamiento.

CONCLUSIONES

El presente caso clínico nos permite concluir que el tratamiento de las desarmonías dentomaxilofaciales es complejo y necesita la concurrencia de varias especialidades. Se presentó el trabajo coordinado y simultáneo de especialistas de ortodoncia, prótesis dental, cirugía maxilofacial, periodoncia, psicología y otorrinolaringología. Los resultados estéticos y funcionales estuvieron acordes a los objetivos terapéuticos propuestos y hubo estabilidad un año después de la cirugía.

REFERENCIAS BIBLIOGRÁFICAS

- Thiesen G, Gribel BF, Freitas MPM, Oliver DR, Kim KB. Mandibular asymmetries and associated factors in orthodontic and orthognathic surgery patients. *The Angle Orthodontist*; 2018 [acceso 19/07/2020];88(5):[aprox. 7 p.]. Disponible en: <https://www.ncbi.nlm.nih.gov/pmc/articles/PMC8183131/>
- Thiesen G, Gribel BF, Freitas MPM. Facial asymmetry: a current review. *Dental press journal of orthodontics*; 2015 [acceso 22/07/2020]; 20(6):[aprox. 16 p.]. Disponible en: <https://www.ncbi.nlm.nih.gov/pmc/articles/PMC4686752/>
- Srivastava D, Singh H, Mishra S, Sharma P, Kapoor P, Chandra L. Facial asymmetry revisited: Part I- diagnosis and treatment planning. *Journal of oral biology and craniofacial research*; 2018 [acceso 19/07/2020];8(1):[aprox 8 p.]. Disponible en: <https://www.ncbi.nlm.nih.gov/pmc/articles/PMC5854562/>
- Denadai R, Chou P-Y, Su Y-Y, Lin H-H, Ho C-T, Lo L-J. The Impacts of Orthognathic Surgery on the Facial Appearance and Age Perception of Patients Presenting Skeletal Class III Deformity: An Outcome Study Using the FACE-Q Report and Surgical Professional-Based Panel Assessment. *Plastic and Reconstructive Surgery*; 2020 [acceso 19/07/2020]; 145(4):[aprox 12 p.]. Disponible en: https://journals.lww.com/plasreconsurg/Fulltext/2020/04000/The_Impacts_of_Orthognathic_Surgery_on_the_Facial.38.aspx.
- Soto Fernández A. *Cirugía ortognática básica*. La Habana: Editorial Capitán San Luis; 2014.
- Gregoret J, Tuber E, Escobar P LH, Matos da Fonseca A. *Ortodoncia y cirugía ortognática*. Barcelona: ESPAXS,SA; 1997.
- Hospital Clínico Quirúrgico Hermanos Ameijeiras. *Manual de prácticas médicas*. 6 ed. La Habana: CEDISAP; 2018.
- Johnston C, Burden D, Kennedy D, Harradine N, Stevenson M. Class III surgical-orthodontic treatment: A cephalometric study. *American Journal of Orthodontics and Dentofacial Orthopedics*; 2006 [acceso 19/07/2020]; 130(3):[aprox 10 p.]. Disponible en: <http://www.sciencedirect.com/science/article/pii/S0889540606005798>
- Kim KA, Lee JW, Park JH, Kim BH, Ahn HW, Kim SJ. Targeted presurgical decompensation in patients with yaw-dependent facial asymmetry. *Korean J Orthod*; 2017 [acceso 19/07/2020]; 47(3):[aprox. 12 p.]. Disponible en: <https://www.ncbi.nlm.nih.gov/pmc/articles/PMC5432441/>
- Oh SH, Nahm K-Y, Kim S-H, Nelson G. Alveolar bone thickness and fenestration of incisors in untreated Korean patients with skeletal class III malocclusion: A retrospective 3-dimensional cone-beam computed tomography study. *Imaging Sci Dent [Internet]*. 2020 [acceso 19/07/2020]; 50(1):[aprox. 6 p.]. Disponible en: <https://www.ncbi.nlm.nih.gov/pmc/articles/PMC7078404/>.
- Park J-H, Hong J-Y, Ahn H-W, Kim S-J. Correlation between periodontal soft tissue and hard tissue surrounding incisors in skeletal Class III patients. *The Angle Orthodontist*; 2018 [acceso 19/07/2020];88(1):[aprox. 10 p.]. Disponible en: <https://meridian.allenpress.com/angle-orthodontist/article/88/1/91/57503/Correlation-between-periodontal-soft-tissue-and>
- Matsumoto K, Sherrill-Mix S, Boucher N, Tanna N. A cone-beam computed tomographic evaluation of alveolar bone dimensional changes and the periodontal limits of mandibular incisor advancement in skeletal Class II patients. *The Angle Orthodontist*; 2020 [acceso 19/07/2020]; 90(3):[aprox. 9 p.]. Disponible en: <https://meridian.allenpress.com/angle-orthodontist/article/90/3/330/430032/A-cone-beam-computed-tomographic-evaluation-of>
- Damstra J, Fourie Z, De Wit M, Ren Y. A three-dimensional comparison of a morphometric and conventional cephalometric midsagittal planes for craniofacial asymmetry. *Clinical oral investigations*; 2012 [acceso 19/07/2020];16(1):[aprox. 10 p.]. Disponible en: <https://www.ncbi.nlm.nih.gov/pmc/articles/PMC3259389/>
- Proffit WR. *Ortodoncia teoría y práctica*. 2 ed. Madrid: Mosby; 1994.
- Castiñeira López D, Machado Martínez M. La inclusión del tema envejecimiento facial en el proceso de enseñanza-aprendizaje de la Ortodoncia. *Gaceta Médica Espirituana*; 2017 [acceso 29/07/2020]; 19(1):[aprox 5 p.]. Disponible en: http://scielo.sld.cu/scielo.php?script=sci_arttext&pid=S1608-89212017000100004&nrm=iso
- Blanco Mederos FM, Blanco Ramos K, Pichardo Valiente MA, Soto Caballero D, Garcia Pulido E, Rodríguez Sarduy R. Comportamiento de la oclusión dentaria en pacientes operados de cirugía ortognática. *Revista Médica Electrónica*; 2017 [acceso 29/07/2020];39(1):[aprox 12 p.]. Disponible en: http://scielo.sld.cu/scielo.php?script=sci_arttext&pid=S1684-18242017000200006&nrm=iso

CONFLICTO DE INTERESES

Los autores declaran que no tienen conflicto de intereses.

