

# Terapia descompresiva en el manejo no quirúrgico de lesiones perirradiculares de gran tamaño

## *Decompressive therapy in the non-surgical management of large periradicular lesions*

J. E. Florez-Ariza<sup>1,2</sup> , A. Salazar-Ditta<sup>2</sup> , Y. A. Rodríguez-Cárdenas<sup>3</sup> , A. Aliaga-del Castillo<sup>4</sup> , G. A. Ruiz-Mora<sup>5</sup> , L. E. Arriola-Guillén<sup>6</sup> 

### RESUMEN

**Introducción:** La periodontitis apical asintomática es de los diagnósticos endodónticos más comunes que se presentan en la población mundial. Consiste en la afectación del tejido periapical como resultado de la activación de mecanismos de inflamación, los que incluyen lisis y reabsorción de tejidos de soporte como cemento, ligamento y hueso alveolar. El signo patognomónico de la periodontitis apical es la presencia de radiolucidez periapical, resultado de la destrucción de los tejidos periapicales. Su principal tratamiento abarca el manejo endodóntico convencional cuyo objetivo es la eliminación de los irritantes locales dentro del conducto radicular. Sin embargo, cuando se desarrollan lesiones de gran tamaño es necesario complementar con terapias que aceleren la reparación, una de ellas la descompresión, la cual a partir de la reducción de la presión intralesión e intraósea con lo que favorece la formación de tejido fibroso, conectivo y óseo.

**Objetivo:** Describir la técnica de descompresión intraconducto en el manejo de lesiones periapicales de gran tamaño.

**Presentación del caso:** Paciente de 33 años de edad, con diagnóstico de periodontitis apical asintomática y evaluación tomográfica de lesión periapical de gran tamaño (67,5 UH) manejado con terapia endodóntica convencional y descompresión intraconducto como terapia coadyuvante. Posterior a la restauración se realizaron controles clínicos y radiográficos. A los 24 meses se evidenció reparación de los tejidos involucrados con restauración del espacio del ligamento periodontal.

**Conclusiones:** En este caso, la terapia descompresiva fue una alternativa en el manejo de una lesión periapical de gran tamaño, que permitió regular la presión intraósea y facilitar la regeneración del tejido óseo, evitando la intervención quirúrgica siendo así más confortante para el paciente.

**Palabras clave:** periodontitis periapical; descompresión; tomografía computarizada de haz cónico.

### ABSTRACT

**Introduction:** Asymptomatic apical periodontitis is one of the most common endodontic disorders diagnosed in the world population. It consists in damage to the periapical tissue due to activation of inflammation mechanisms, including lysis and resorption of support tissues like cementum, ligament and alveolar bone. The pathognomonic sign of apical periodontitis is the presence of periapical radiolucency due to the destruction of periapical tissue. Its main treatment includes conventional endodontic management aimed at removing local irritants from the root canal. However, when large lesions develop, it is necessary to complement the conventional treatment with therapies speeding up the repair process, such as decompression, which reduces intralesion and intraosseous pressure, fostering the formation of fibrous, connective and bone tissue.

**Objective:** Describe the use of intracanal decompression technique in the management of large periapical lesions.

**Case presentation:** A case is presented of a 33-year-old patient diagnosed with asymptomatic apical periodontitis and a tomographic evaluation of a large periapical lesion (67.5 UH) treated with conventional endodontic therapy and intracanal decompression as adjuvant therapy. Restoration was followed by clinical and radiographic controls. At 24 months it was observed that the tissues involved had been repaired and the periodontal ligament space restored.

**Conclusions:** The use of decompressive therapy as an alternative in the management of a large periapical lesion, made it possible to regulate intraosseous pressure and facilitate bone tissue regeneration, relieving the patient from the discomforts of a surgical intervention.

**Key words:** periapical periodontitis; decompression; cone-beam computed tomography.

Recibido: 16/08/2019  
Aceptado: 06/03/2020

<sup>1</sup>Universidad de Cartagena, Facultad de Odontología, Departamento Medicina Oral. Cartagena, Colombia.

<sup>2</sup>Universidad del Sinú. Cartagena, Colombia.

<sup>3</sup>Universidad Nacional de Colombia, Facultad de Odontología, División de Radiología Bucal y Maxilofacial. Bogotá, Colombia.

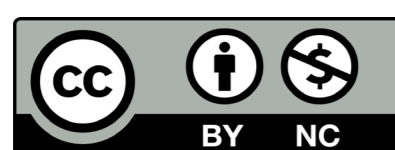
<sup>4</sup>Universidade de São Paulo, Faculdade de Odontologia, Divisão de Ortodontia. São Paulo, Brasil.

<sup>5</sup>Universidad Nacional de Colombia, Facultad de Odontología, División de Ortodoncia. Bogotá Colombia.

<sup>6</sup>Universidad Científica del Sur, Carrera de Estomatología, División de Ortodoncia y Radiología Bucal y Maxilofacial. Lima, Perú.

## INTRODUCCIÓN

La periodontitis apical asintomática (PAA) consiste en la inflamación y destrucción de los tejidos perirradiculares como progreso de la necrosis de la pulpa, muchas veces



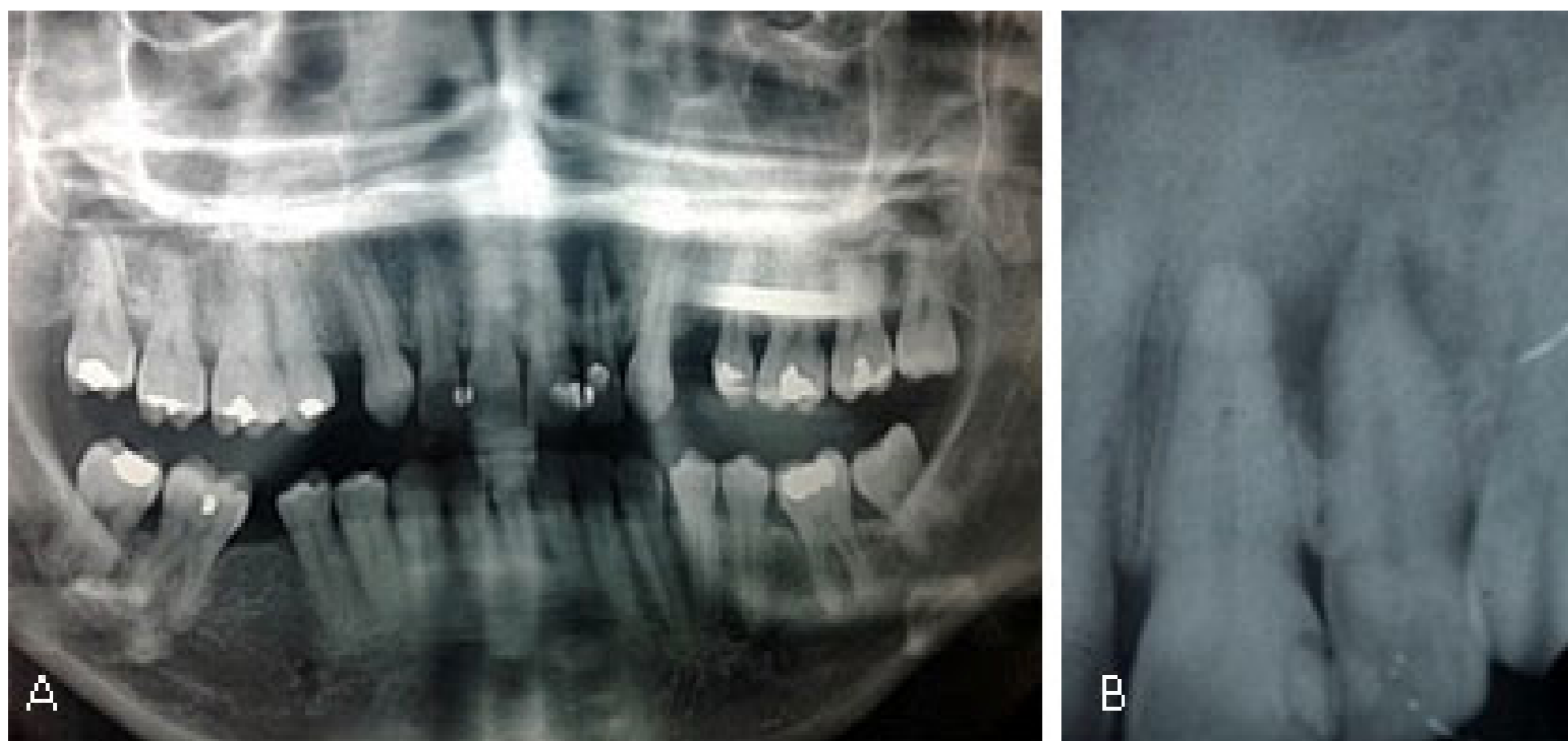
sin presentar síntomas perceptibles a través de exámenes clínicos. La PAA se manifiesta radiográficamente como un área radiolúcida periapical, causada por el encuentro dinámico entre agentes etiológicos infecciosos de origen endodóntico y los presentes en la respuesta inmune del hospedero.<sup>(1,2,3)</sup> Existe un equilibrio entre los mecanismos de defensas del hospedero y la acción patógena de los microorganismos. Al modificarse este equilibrio se desencadenan variaciones intensas del tipo de patógenos, generando una respuesta inflamatoria, a veces aumentada, activada por los mecanismos intrínsecos de defensa del huésped. Estos procesos aparecen para contrarrestar la presencia de microorganismos y los subproductos microbianos en el espacio del conducto radicular, lo que particularmente antecede a la aparición de la periodontitis apical.<sup>(4)</sup>

Las lesiones perirradiculares se describen desde el punto de vista histopatológico a partir de la distribución de infiltrados inflamatorios, con presencia o ausencia de células epiteliales, lo que sería el inicio a una transformación quística de la lesión y la relación quiste-cavidad con el conducto radicular del diente afectado.<sup>(5)</sup> Actualmente la PAA se considera como una de las causas más significativas de pérdida dentaria en adultos, junto con otras enfermedades inflamatorias crónicas de las estructuras de soporte dentarias.<sup>(6)</sup>

Una lesión periapical visible indica la propagación bacteriana en el sistema de conductos con presencia de biofilme extraradicular, y esta solo puede ser detectada radiográficamente cuando existe pérdida de las corticales alveolares durante el desarrollo del proceso periapical patológico.<sup>(7)</sup> La lesión periapical puede cicatrizar con regeneración de tejidos duros y ligamento periodontal, lo cual se puede confirmar radiográficamente a partir de la regeneración de tejidos, como hueso y ligamento periodontal, y desaparición de la radiolucidez.<sup>(8)</sup>

Se describen múltiples opciones de tratamiento en los dientes afectados con lesiones perirradiculares de gran tamaño, en los cuales el objetivo principal es la eliminación total de la lesión desde el manejo interno de conducto, erradicando los agentes microbianos desencadenantes de la enfermedad periapical. La cirugía periapical es la terapia que mayor se reporta para el manejo de lesiones perirradiculares de gran tamaño, con el objetivo de la eliminación total y el aceleramiento de la cicatrización de los tejidos afectados.<sup>(9)</sup> Sin embargo, la descompresión de la lesión a través del conducto puede proponerse como un tratamiento alternativo para su manejo no quirúrgico. Esta es considerada una de las opciones más conservadoras, aunque en la actualidad no es aceptada como primera elección, pues se considera que no permite la extirpación total de la lesión y tejidos. Su objetivo es reducir el tamaño de la lesión, lo que permite evitar una intervención quirúrgica que podría causar secuelas indeseadas a las estructuras vecinas al diente del problema,<sup>(10)</sup> en caso de ser necesaria esta se limita solo a los tejidos perirradiculares del diente involucrado.

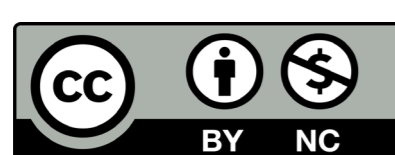
El objetivo de este artículo es describir la técnica de descompresión intraconducto en el manejo de lesiones periapicales de gran tamaño.



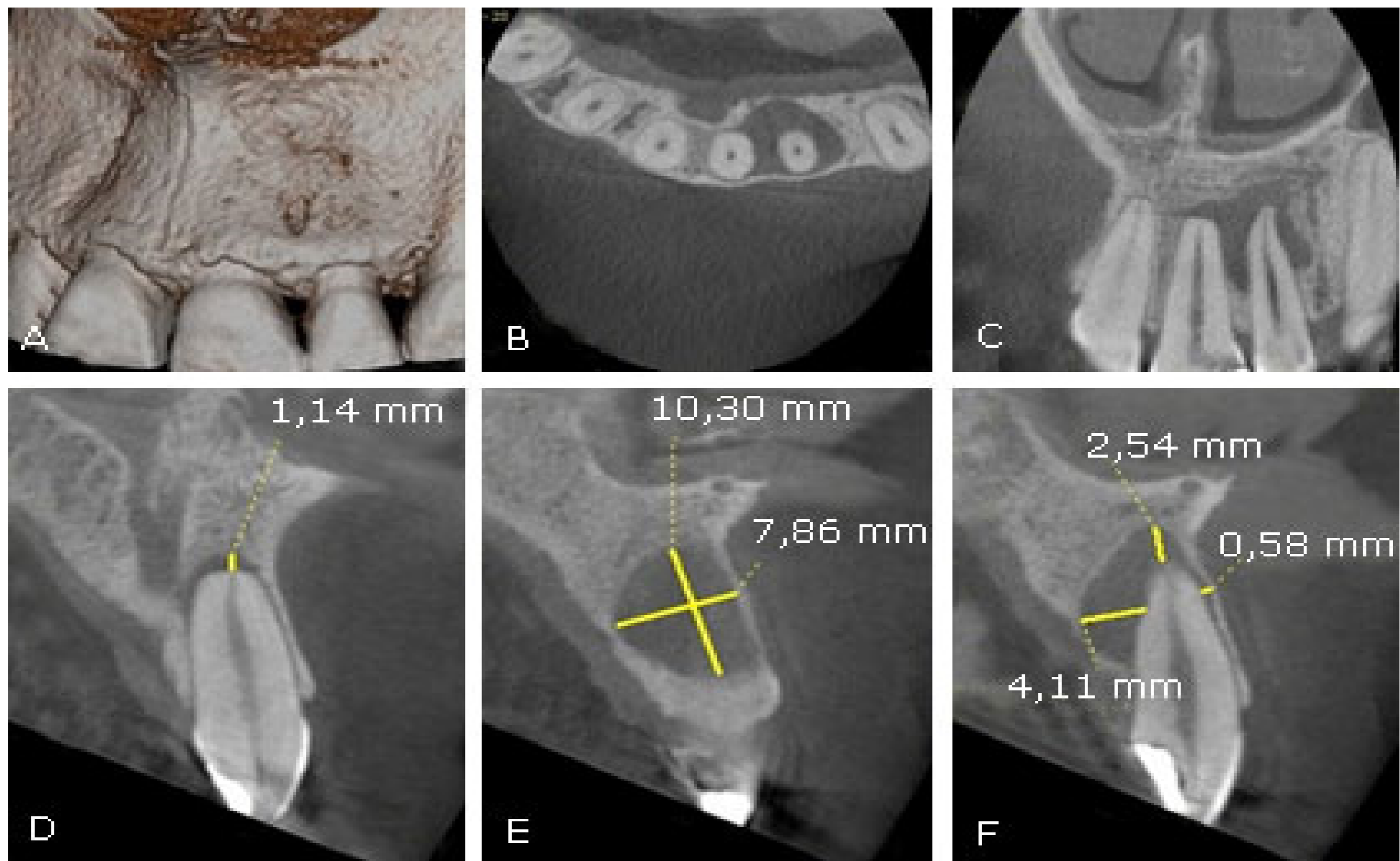
**Fig. 1** - Examen radiográfico inicial. **A.** Radiografía panorámica inicial. Visualización de radiolucidez periapical con bordes definidos en diente 22 | **B.** Radiografía periapical. Radiolucidez periapical que compromete diente 22.

## REPORTE DEL CASO

Paciente de sexo femenino de 33 años de edad que consultó en una clínica odontológica privada por presentar inconformidad estética en el sector anterosuperior. Al examen radiográfico se observó una radiolucidez perirradicular que comprometió el tercio medio y apical de los dientes 2.1 y 2.2 (Fig. 1).



Con la prueba de sensibilidad térmica (frío) se obtuvo respuesta negativa. Se diagnosticó periodontitis apical asintomática y por la apariencia de la lesión se decidió realizar una tomografía computarizada de haz cónico utilizando un tomógrafo Veraviewepocs 3D R100 Morita Corp (Kyoto, Japón) utilizando un F.O.V de 40 x 40 mm con un tamaño de voxel de 0,12 utilizando 80 kv y 4,0 mA. Este examen confirmó la presencia de lesión perirradicular de 10,30 mm en sentido vertical y 7,86 mm de diámetro en sentido vestibulopalatino (Fig. 2). Se planificó tratamiento endodóntico convencional y descompresión de lesión perirradicular.



**Fig. 2** - Tomografía computarizada de haz cónico. | A. Reconstrucción volumétrica | B. Corte axial | C. Corte coronal (compromiso de dientes 21 y 22) | D. Medición tomográfica en corte sagital nivel apical del 21 | E. Medición tomográfica en corte sagital en mesial del 22 | F. Medición tomográfica en corte sagital nivel apical del 22.

Durante la realización del procedimiento clínico se anestesió con lidocaína al 2 %, 1,8 ml (Roxicaina, Ropsohn) aplicando técnicas infiltrativas subperióstica y nasopalatina. Luego del aislamiento absoluto se realizó la apertura camaral en el 21 y 22 con una fresa redonda diamantada no. 4. Una vez localizado el conducto se neutralizó la carga bacteriana con irrigación profusa. La preparación del conducto radicular se realizó con la técnica de instrumentación cérvico-apical (corono-apical o Crown-Down) determinando la longitud de trabajo con localizador apical ProPex Pixel® (Dentsply Sirona Endodontics, Ballaigues, Switzerland), obteniendo como lima apical principal (LAP) tipo K no. 40 (Dentsply Sirona Endodontics, Ballaigues, Switzerland). Permanentemente se irrigó con hipoclorito de sodio al 2,5 % con aumento de temperatura. Finalizada la instrumentación se procedió a realizar la aspiración del material de la lesión perirradicular con un dispositivo que consiste en la adaptación intraconducto de una aguja tipo Endo-Eze Tip 22 ga, Ø 0,70 mm (ultradental) ensamblada a una jeringa de insulina ajustada en el dispositivo de eyección de alta presión de la unidad odontológica, en la cual se obtuvo un material líquido de apariencia sanguinolenta. La aspiración se realizó durante tres sesiones, entre las cuales se medicó con hidróxido de calcio intraconducto. Se decidió no continuar con el procedimiento al momento que no se obtuvo ningún tipo de material y/o exudado. Entonces se realizó la obturación del conducto con la técnica de condensación lateral, utilizando cemento Top Seal (Dentsply Sirona Endodontics, Ballaigues, Switzerland).

Fueron realizados controles radiográficos al tercer mes y luego a los 12 y 24 meses siguientes. Se observó trabeculado óseo y presencia de ligamento periodontal, lo que evidencia el éxito endodóntico (Fig. 3).

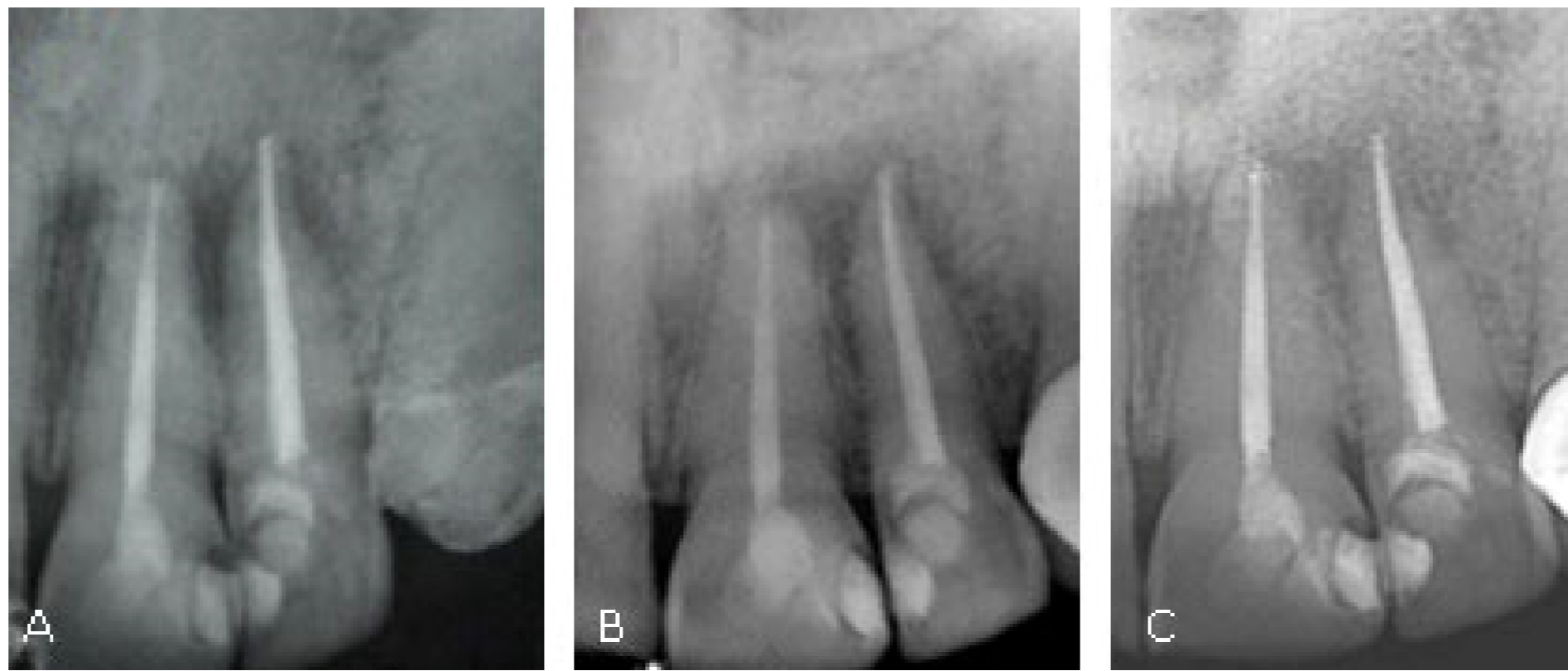


Fig. 3 - Controles radiográficos del paciente post terapia descompresiva | A. Control a 3 meses | B. Control a 12 meses | C. Control a 24 meses.

## DISCUSIÓN

El desarrollo de la periodontitis apical es considerado por diversos autores como un fenómeno protector, el cual no permitiría que los agentes microbianos provenientes de la luz del conducto radicular contaminado se extiendan sistémicamente e invadan tejidos cercanos y/o lejanos al foco infeccioso.<sup>(11)</sup> Sin embargo, hay que comprender el proceso como un fenómeno destructivo, ya que las mismas biomoléculas y células de defensa del huésped que son capaces de destruir y dañar las células microbianas también ejercen el mismo efecto sobre las células del sujeto.<sup>(12)</sup>

Diversos tratamientos se han propuesto para el manejo de dientes con lesiones periapicales de gran tamaño, en los que destacan el tratamiento de conducto no quirúrgico convencional con terapia de hidróxido de calcio, la remoción por enucleación quirúrgica y la técnica de descompresión.

La endodoncia convencional tiene como objetivos principales la limpieza y conformación adecuada del conducto radicular, la cual, de conjunto con medicamentos como el hidróxido de calcio, por su pH alcalino y propiedades bactericidas, es considerada dentro de las alternativas de tratamientos para manejo de lesiones apicales.<sup>(10)</sup> Mientras que la remoción por enucleación quirúrgica de extensas lesiones periapicales podría causar secuelas posquirúrgicas tales como afección de la vitalidad de dientes adyacentes, compromiso del soporte óseo, daño de alguna estructura nerviosa o aprehensión e incomodidad en el paciente.<sup>(13,14)</sup>

En nuestro caso fue aplicada la técnica de descompresión a través de aspiración intraconducto, la cual disminuye las molestias del paciente. Diversos reportes clínicos han evidenciado éxito en su ejecución, aunque no es avalada y reconocida como estándar de oro, ya que la no intervención quirúrgica evita la eliminación total de las membranas quísticas, lo que hace de este un factor predisponente para la recidiva; pero la descompresión, con la disminución de la presión hidrostática interósea, favorece a la neoformación de tejidos y aposición ósea en el sitio de la lesión.

En la técnica de descompresión se crea un sistema de vacío modificado que se inserta en el canal de la raíz y provoca un efecto de vacío en el área periapical, lo cual facilita la descarga de grandes cantidades de líquido inflamatorio. Este sistema comprende un aspirador de succión de alto volumen conectado a una microaguja de calibre 22 que permite el drenaje continuo de una lesión periapical y elimina los factores que favorecen la expansión de la lesión apical.<sup>(15)</sup> Por tal razón, otros autores han sugerido que el ancho de trabajo final mínimo en la longitud de trabajo para los incisivos puede oscilar entre 0,3 y 0,9 mm.<sup>(16)</sup>

En el caso reportado, la paciente volvió a consulta después de tres meses y se realizó control radiográfico, en el cual se observó un llenado óseo inicial y disminución de la lesión. La evolución a los 12 meses evidenció un trabeculado óseo completo en la lesión, con lo cual se confirmó el éxito de la terapia endodóntica y la aparición del ligamento periodontal en los dientes afectados. El proceso de reparación inicia desde el mismo momento en el que el procedimiento endodóntico se instaura, mezclando factores y terapias con un objetivo común: la erradicación total del componente bacteriano del sistema de conducto radicular:

- Utilización de un irrigante potente, como el hipoclorito de sodio al 2,5 %, el cual, por sus propiedades a partir de su pH alcalino de 11,9 aproximadamente y su efecto de cloraminación e hipertonicidad, actúa en cualquier tipo de microorganismo que se encuentre presente en el sistema de conducto radicular y sea predisponente del desarrollo de lesiones periapicales.<sup>(17)</sup>

- Uso concomitante de hidróxido de calcio, el cual crea condiciones para una reparación periapical y estimula la formación de tejidos duros a partir de su actividad antimicrobiana, neutralización de productos ácidos que permiten el crecimiento bacteriano y estimulación de la formación de fosfatasa alcalina.<sup>(18)</sup>
- Disminución de la presión intralesión e interósea a través de la aspiración, la cual estimula el crecimiento rápido de los tejidos periapicales.<sup>(19)</sup>

Los principales episodios que se evidencian en el proceso de reparación periapical denotan una formación de nuevos tejidos depositados en las áreas de cemento o dentina que habían sido previamente reabsorbidas. Sin embargo, la completa obliteración del foramen apical raramente ocurre, convirtiéndose en una excepción y no en la regla. Además, se confirma la formación de hueso nuevo en la periferia del trabeculado existente por acción de osteoblastos, reducción de células inflamatorias y proliferación capilar, sustitución de las fibras colágenas por trabéculas óseas y la desaparición de los infiltrados inflamatorios.<sup>(20)</sup>

El signo radiográfico exacto para definir la resolución de la lesión periapical es la aparición de la continuidad del ligamento periodontal alrededor del cemento neoformado, así como la reducción del ancho del espacio del ligamento periodontal en los sitios donde se encontraba previamente ensanchado.<sup>(21)</sup>

En los casos que se presentan lesiones de gran tamaño y largo tiempo de evolución, pero que también existe una dificultad para la permeabilización de conducto radicular, con impedimento para alcanzar una longitud de trabajo total o que se encuentre con aditamentos intraradicales como postes, material de sellado o instrumentos fracturados, es recomendable el manejo quirúrgico, ya que será imposible la erradicación total del material bacteriano y, por consiguiente, no se obtendrá la resolución y reparación de la lesión.<sup>(22,23)</sup>

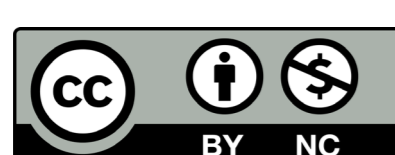
## CONCLUSIONES

En este caso el uso de la técnica de descompresión intracanal fue efectiva. A partir de la disminución de la presión intraósea con la liberación de material y fluidos inflamatorios se consiguió la reparación de la lesión y, por tal razón, puede ser una buena alternativa para manejo de lesiones similares de gran tamaño, que permite obtener resultados óptimos de reparación periapical. Estos pueden ser evidentes a partir de signos radiográficos como la aparición de trabeculado óseo y regeneración del ligamento periodontal.

Es una técnica relativamente simple, que requiere un seguimiento continuo y permanente para verificar los resultados finales. En la mayoría de los casos reportados evita la intervención quirúrgica de la lesión, por lo cual es más comfortable para el paciente.

## REFERENCIAS BIBLIOGRÁFICAS

- Petersson A, Axelsson S, Davidson T, Frisk F, Hakeberg M, Kvist T, et al. Radiological diagnosis of periapical bone tissue lesions in endodontics: a systematic review. *Int Endod J*. 2012;45(9):783-801. DOI: 10.1111/j.1365-2591.2012.02034.x
- Troiano G, Dioguardi M, Cocco A, Giuliani M, Fabiani C, D'Alessandro A, et al. Centering Ability of Pro Taper Next and Wave One Classic in J-Shape Simulated Root Canals. *Scientific World Journal*. 2016;2016:1606013. DOI: 10.1155/2016/1606013
- Çalışkan MK, Kaval ME, Tekin U, Ünal T. Radiographic and histological evaluation of persistent periapical lesions associated with endodontic failures after apical microsurgery. *Int Endod J*. 2016;49(11):1011-9. DOI: 10.1111/iej.12554
- Croitoru IC, Crai Toiu S, Petcu CM, Mihailescu OA, Pascu RM, Bobic AG, et al. Clinical, imagistic and histopathological study of chronic apical periodontitis. *Rom J Morphol Embryol*. 2016;57(2):719-28.
- Keleş A., Alçın H. Use of EndoVac system for aspiration of exudates from a large periapical lesion: a case report. *J Endod*. 2015;41(10):1735-7. DOI: 10.1016/j.joen.2015.05.019
- Kováč J, Kováč D. Microbial decontamination of the root canals of devitalized teeth. *Epidemiol Mikrobiol Imunol*. 2012;61(4):87-97.
- Yousuf W, Khan M, Mehdi H. Endodontic Procedural Errors: Frequency, Type of Error, and the Most Frequently Treated Tooth. *Int J Dent*. 2015;2015:673914. DOI: 10.1155/2015/673914
- Zambon P, Ribeiro C, Machado XJ, Pratte-Santos R, Demuner C. Radiographic Evaluation of Root Canal Treatment Performed by Undergraduate Students, Part I; Iatrogenic Errors. *Iran Endod J*. 2018;13(1):30-6. DOI: 10.22037/iej.v13i1.16800
- Guttman J. Surgical endodontics: past, present, and future. *Endod Topics*. 2014;30:29-43. DOI: 10.1111/etp.12058
- Karunakaran JV, Abraham CS, Karthik AK, Jayaprakash N. Successful Non-surgical Management of Periapical Lesions of Endodontic Origin: A Conservative Orthograde Approach. *J Pharm Bioallied Sci*. 2017;9(1):S246-S251 DOI: 10.4103/jpbs.JPBS\_100\_17
- Huang HY, Chen YK, Ko EC, Chuang FH, Chen PH, Chen CY, Wang WC. Retrospective analysis of nonendodontic periapical lesions misdiagnosed as endodontic apical periodontitis lesions in a population of Taiwanese patients. *Clin Oral Investig*. 2017;21 (6):2077-82. DOI: 10.1007/s00784-016-1997-7
- Sood N, Maheshwari N, Gothi R, Sood N. Treatment of large periapical cyst like lesion: A noninvasive approach: A report of two cases. *Int J Clin Pediatr Dent*. 2015;8:133-7. DOI: 10.5005/jp-journals-10005-1299
- Ghorbanzadeh S, Ashraf H, Hosseinpour S, Ghorbanzadeh F. Nonsurgical Management of a Large Periapical Lesion: A Case Report. *Iran Endod J*. 2017;12(2):253-6. DOI: 10.22037/iej.2017.49
- Moshari A, Vatanpour M, EsnaAshari E, Zakershahak M, Jalali Ara A. Non-surgical Management of an Extensive Endodontic Periapical Lesion: A Case Report. *Iran Endod J*. 2017;12(1):116-9. DOI: 10.22037/iej.2017.24
- Fernandes M, De Ataíde I. Non-surgical management of a large periapical lesion using a simple aspiration technique: A case report. *Int Endod J*. 2010;43(6):536-42. DOI: 10.1111/j.1365-2591.2010.01719.x



16. Santos Soares SM, Brito-Júnior M, de Souza FK, Zastrow EV, Cunha CO, Silveira FF, et al. Management of cyst-like periapical lesions by orthograde decompression and long-term calcium hydroxide/chlorhexidine intracanal dressing: A case series. *J Endod.* 2016;42:1135-4. DOI: 10.1016/j.joen.2016.04.021
17. Dioguardi M, Di Gioia G, Illuzzi G, Laneve E, Cocco A, Troiano G. Endodontic irrigants: Different methods to improve efficacy and related problems. *Eur J Dent.* 2018;12(3):459-66. DOI: 10.4103/ejd.ejd\_56\_18
18. Al Khasawnah Q, Hassan F, Malhan D, Engelhardt M, Daghma DES, Obidat D, et al. Nonsurgical Clinical Management of Periapical Lesions Using Calcium Hydroxide-Iodoform-Silicon-Oil Paste. *Biomed Res Int.* 2018;2018:8198795. DOI: 10.1155/2018/8198795
19. Tomar D, Dhingra A. Nonsurgical root canal therapy of large cystic periapical lesions using simple aspiration and LSTR (Lesion Sterilization and Tissue Repair) Technique: case reports and review. *Dentistry.* 2015;5(7):1000312. DOI: 10.4172/2161-1122.1000312
20. Dhillon JS, Amita, Saini SK, Bedi HS, Ratol SS, Gill B. Healing of a large periapical lesion using triple antibiotic paste and intracanal aspiration in nonsurgical endodontic retreatment. *Indian J Dent.* 2014;5(3):161-5. DOI: 10.4103/0975-962X.140843
21. Davies A, Patel S, Foschi F, Andiappan M, Mitchell PJ, Mannocci F. The detection of periapical pathoses using digital periapical radiography and cone beam computed tomography in endodontically retreated teeth - part 2: a 1 year post-treatment follow-up. *Int Endod J.* 2016;49(7):623-35. DOI: 10.1111/iej.12500
22. Florez J, Alvear J. Tratamiento no quirúrgico de lesiones periapicales. *Acta Odontológica Venezolana.* 2011 [acceso: 21/03/2019]; 49(4). Disponible en: <https://www.actaodontologica.com/ediciones/2011/4/art-17/#>
23. Del Fabbro M, Corbella S, Sequeira-Byron P, Tsesis I, Rosen E, Lolato A, Tschieri S. Endodontic procedures for retreatment of periapical lesions. *Cochrane Database Syst Rev.* 2016;19(10):CD005511. DOI: 10.1002/14651858.CD005511.pub3

## CONFLICTO DE INTERESES

Los autores declaran que no existe conflicto de intereses.

## CONTRIBUCIONES DE LOS AUTORES

**Conceptualización:** José Elías Florez Ariza

**Metodología:** José Elías Florez Ariza

**Administración del proyecto:** Andrea C. Salazar Ditta

**Recursos:** Andrea C. Salazar Ditta

**Supervisión:** Aron Aliaga del Castillo, Gustavo Ruiz Mora

**Validación:** Aron Aliaga del Castillo, Gustavo Ruiz Mora

**Visualización:** Luis Arriola Guillen

**Redacción - borrador original:** José Elías Florez Ariza

**Redacción - revisión y edición:** Yalil Rodríguez Cardenas

