

## PRESENTACIÓN DE CASO

## Exostose palatina aberrante

### *Exostosis palatina aberrante*

### *Aberrant palatal exostosis*

Thalles Moreira Suassuna<sup>1</sup> ✉ , Jéssica da Silva Cunha<sup>2</sup> , Nathalie Murielly Rolim de Abreu<sup>3</sup> , Fábio Correia Sampaio<sup>4</sup> 

<sup>1</sup> Universidade Federal da Paraíba-UFPB. João Pessoa, Brasil.

<sup>2</sup> Hospital da Restauração. Recife, Brasil.

<sup>3</sup> Universidade Federal da Paraíba-UFPB, Faculdade de Odontologia. João Pessoa, Brasil.

<sup>4</sup> Universidade Federal da Paraíba-UFPB, Faculdade de Odontologia, Departamento de Odontologia e Clínica Social. João Pessoa, Brasil.



**Como citar:** Moreira Suassuna T, da Silva Cunha J, Murielly Rolim de Abreu N, Correia Sampaio F. Exostose palatina aberrante. Rev Cubana Estomatol. 2020;57(2):e2928

#### RESUMO

**Introdução:** Exostose é um crescimento ósseo benigno que comumente acomete a mandíbula e a maxila, porém raramente apresenta grandes dimensões. **Objetivo:** Descrever um caso de exostose palatina de apresentação rara e discutir os principais aspectos clínicos envolvidos. **Relato de caso:** Paciente, gênero masculino, 66 anos, melanoderma, com história de aumento de volume no palato duro com tempo de evolução indeterminado, sem queixas álgicas, porém relatava transtornos de mastigação e fonação. O conjunto da lesão obliterava toda a profundidade do palato e ocupava grande volume na cavidade oral. A Tomografia Computadorizada de Feixe Cônico demonstrava áreas bem corticalizadas na superfície da lesão e áreas centrais menos hiperdensas, compatíveis com osso medular maduro. Após exames e pareceres pós-operatórios o paciente foi submetido a tratamento cirúrgico sob anestesia geral para remoção da massa óssea e osteoplastia subjacente, a fim de dar contornos normais ao palato, e o material colhido foi enviado para a biópsia que estabeleceu o diagnóstico de exostose. O paciente evoluiu sem complicações. **Conclusão:** Embora a exostose seja um crescimento ósseo benigno, ela causou problemas funcionais ao paciente, necessitando assim de um tratamento cirúrgico. Após três meses da remoção, os distúrbios foram revertidos à normalidade, e a sua reabilitação protética está em andamento.

**Palavras-chaves:** exostose; maxila; palato duro.

#### RESUMEN

**Introducción:** La exostosis es un crecimiento óseo benigno que generalmente afecta la mandíbula y el maxilar, pero rara vez es grande. **Objetivo:** Describir un caso de exostosis palatina rara y discutir los principales aspectos clínicos involucrados. **Presentación del caso:** Paciente masculino de 66 años, melanoderma, con antecedentes de aumento de volumen del paladar duro con una evolución de tiempo indefinido, trastornos de masticación y fonación. El

conjunto de lesiones borró toda la profundidad del paladar y ocupó un gran volumen en la cavidad bucal. La tomografía computarizada de haz cónico mostró áreas corticalizadas en la superficie de la lesión y áreas centrales menos hiperdensas, compatibles con la médula ósea madura. Después de los exámenes y consejos preoperatorios, el paciente se sometió a un tratamiento quirúrgico con anestesia general para eliminar la masa ósea con osteoplastia subyacente a fin de obtener contornos del paladar normales, y el material recolectado fue enviado para realizar biopsia que estableció el diagnóstico de exostosis. El paciente progresó sin complicaciones. **Conclusiones:** Aunque la exostosis es un crecimiento óseo benigno, causó problemas funcionales al paciente, por lo que requirió tratamiento quirúrgico. Tres meses después de la extracción, los trastornos han vuelto a la normalidad y su rehabilitación protésica está en proceso.

**Palabras clave:** exostosis; maxilar; paladar duro.

#### ABSTRACT

**Introduction:** Exostosis is a benign bone growth that commonly affects the jaw and maxilla, but is rarely large.

**Objective:** To describe a case of rare palatal exostosis and discuss the main clinical aspects involved.

**Case presentation:** A case is presented of a male 66-year-old dark-skin patient with a history of hard palate enlargement of an indefinite time of evolution, and chewing and phonation disorders. The lesions had obliterated the entire palatal depth and occupied a large section of the oral cavity. Cone beam computed tomography revealed corticalized areas on the surface of the lesion and less hyperdense central areas compatible with mature bone marrow. After preoperative examination and advice, the patient underwent surgical treatment under general anesthesia to remove the bone mass and underlying osteoplasty to obtain normal palatal contours. The material collected was sent for biopsy testing, which established the diagnosis of exostosis. The patient recovered without any complications.

**Conclusions:** Although exostosis is a benign bone growth, in this case it caused functional problems to the patient, thus requiring surgical treatment. Three months after removal, the disorders have been reverted to normal and prosthetic rehabilitation is underway.

**Keywords:** exostosis; maxilla; hard palate.

## INTRODUÇÃO

Exostoses são crescimentos ósseos localizados e periféricos, compostas por osso compacto e esponjoso, de localização, forma e tamanhos variados, e que frequentemente acometem os maxilares.<sup>(1)</sup> Podem ser simples ou múltiplas, uni ou bilaterais e afetar maxila, mandíbula ou em ambos simultaneamente.<sup>(1,2)</sup>

Clinicamente se apresentam como lobulações sésseis, indolores e recobertos por uma fina mucosa.<sup>(1-3)</sup>

Radiograficamente podem-se observar massas radiopacas de forma difusa, com a densidade variando em função da calcificação e da área acometida. Os contornos geralmente são densos, regulares e bem delimitados. A depender da área afetada pode ser observado um aumento da densidade sobreposta aos elementos e raízes dentárias.<sup>(1,2,3,4,5,6)</sup>

Estas lesões quando na mandíbula pode ocorrer na face vestibular ou lingual (tórus mandibular). Na maxila também podem ser estar localizadas na face vestibular, ou na

face palatina. Quando a exostose ocorre na linha média do palato duro, recebe a denominação de tórus palatino e pode ser plano, nodular, lobular ou alongado.<sup>(4,7,8)</sup>

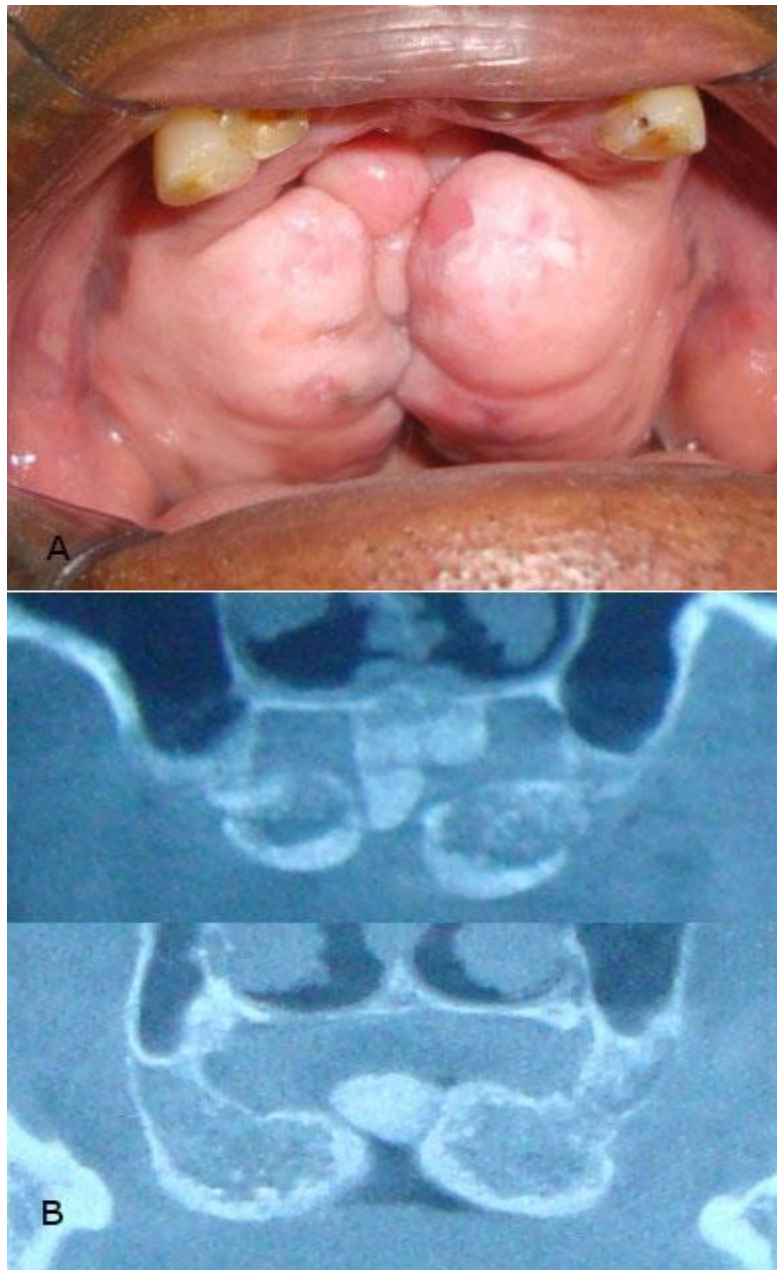
O exame histopatológico revela uma massa densa de osso cortical lamelar com uma pequena quantidade de medula óssea fibroadiposa. Em alguns casos uma zona mais interna de osso trabecular também está presente.<sup>(8)</sup>

O presente trabalho tem por objetivo relatar um caso incomum de exostose palatina, que possuía grandes dimensões e três inserções, e assim, discutir os principais aspectos clínicos, etiopatogênicos e terapêuticos.

### **APRESENTAÇÃO DO CASO**

Paciente RFS, gênero masculino, 66 anos e melanoderma com história de aumento de volume no palato duro com tempo de evolução indeterminado (desde a juventude), procurou o consultório odontológico no município de João Pessoa, Paraíba, devido a dificuldades encontradas durante a realização de suas refeições, este desejava realizar uma reabilitação protética. Na anamnese, o mesmo não referia queixas álgicas, porém relatava um crescimento expansivo na maxila, que lhe causava transtornos de mastigação e fonação, e que impediram a realização de uma reabilitação protética. A história médica pregressa revelou que o paciente era hipertenso e cardiopata compensados com uso de medicação regular, sem outras comorbidades associadas.

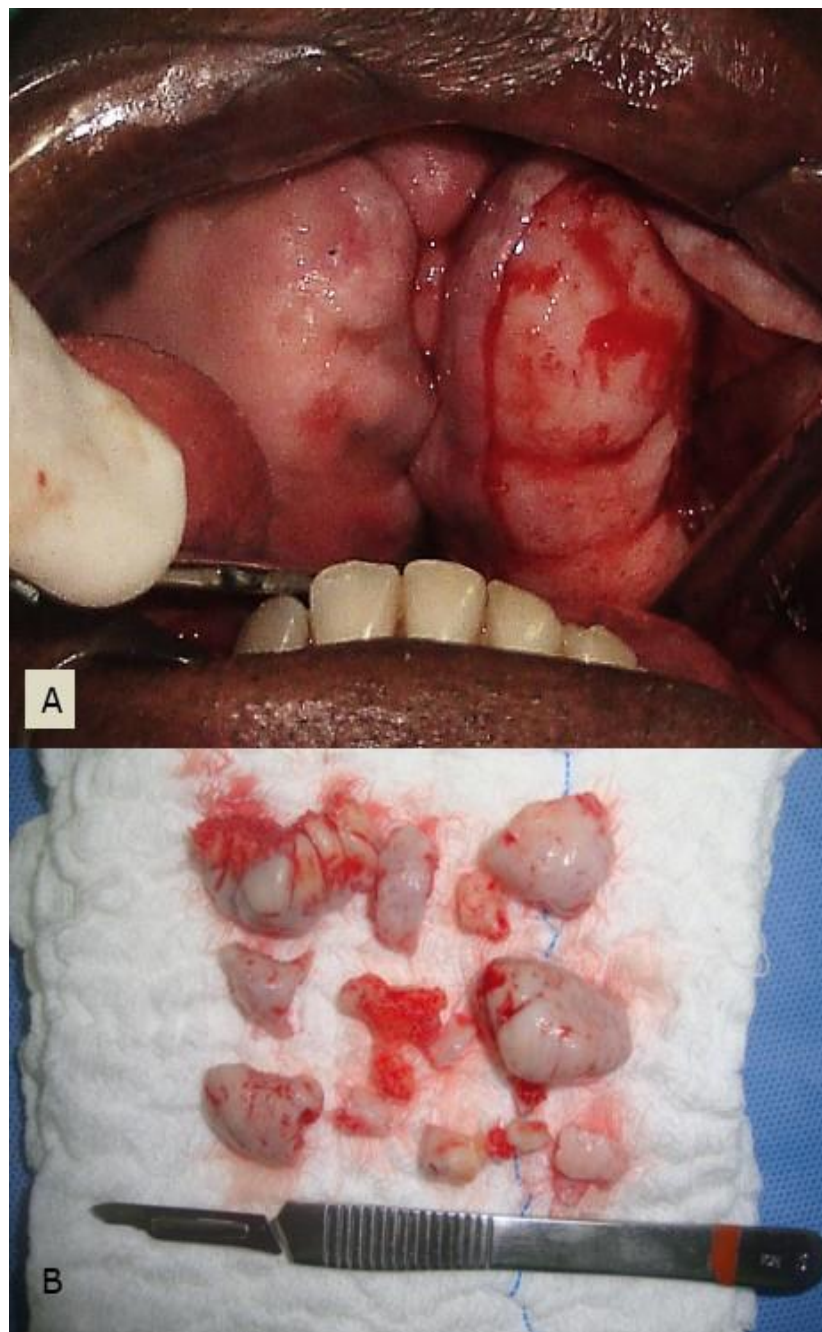
Clinicamente apresentava grandes lobulações no palato duro em direção ao centro do palato, partindo dos processos alveolares na região posterior bilateralmente e uma projeção percorrendo a rafe palatina (Fig. 1, A). O conjunto da lesão obliterava toda a profundidade do palato e ocupava grande volume na cavidade oral. Era de consistência bem endurecida e com mucosa de recobrimento delgada com áreas de pigmentação e ceratinização. A Tomografia Computadorizada de Feixe Cônico demonstrava áreas bem corticalizadas na superfície da lesão e áreas centrais menos hiperdensas, compatíveis com osso medular maduro (Fig. 1, B). A principal hipótese diagnóstica do caso foi de exostose palatina, devido as suas características clínicas, porém foi estabelecido como diagnóstico diferencial osteoma, que é uma neoplasia, porém apenas após o exame histopatológico o diagnóstico seria confirmado.



**Fig. 1** - A: Apresentação rara de exostose. Obliteração completa do palato por duas exostoses palatinas pediculadas partindo dos processos alveolares e um tórus palatino alongado. B: Cortes tomográficos evidenciam as origens das três exostoses. Observe a nítida distinção entre cortical e medular nas exostoses palatinas e predominância de osso cortical no tórus alongado. É possível ver também a formação de espaços vazios entre as projeções.

Após exames e pareceres pós-operatórios o paciente foi submetido a tratamento cirúrgico sob anestesia geral para remoção da massa óssea e osteoplastia subjacente, a fim de dar contornos normais ao palato. Foram realizadas duas incisões, o mais medianamente possível (Fig. 2, A), nas projeções laterais, para garantir mucosa íntegra

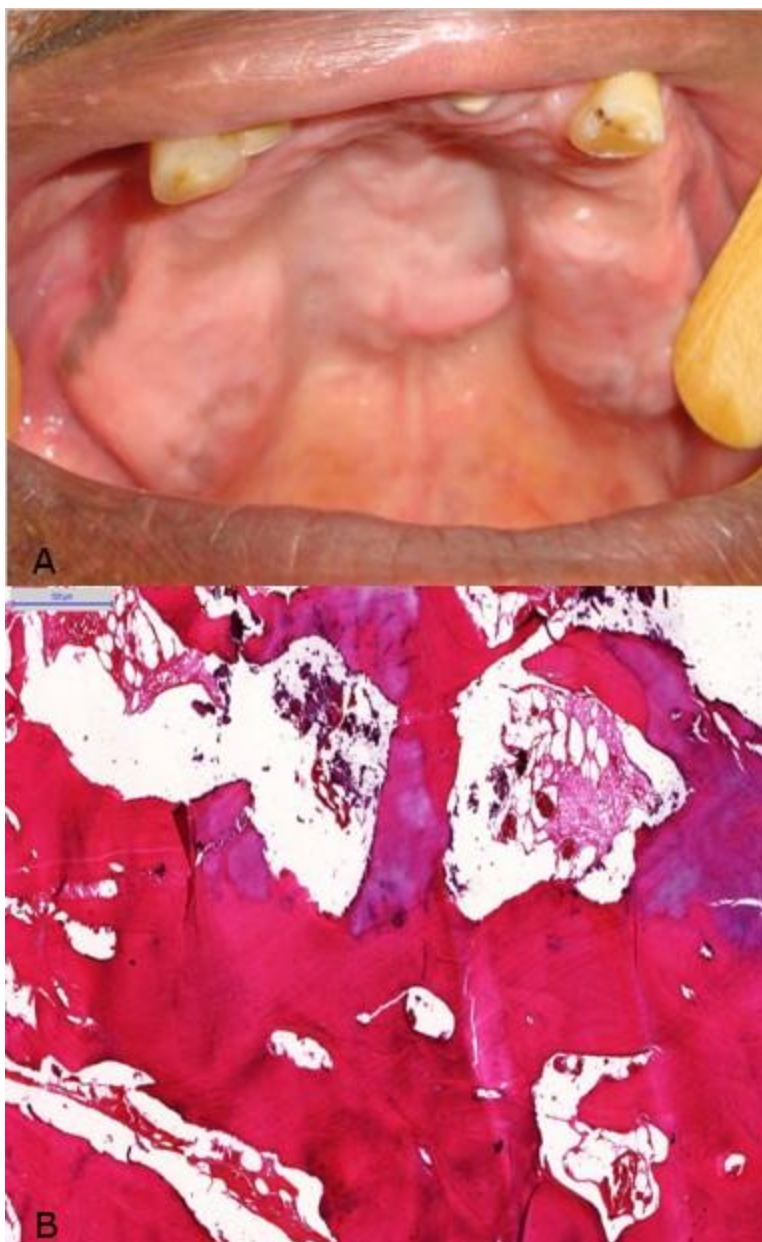para fechamento e o osso foi removido após osteotomia na base dos pedículos auxiliados por brocas e cinzéis, seguido de regularização óssea. O material removido foi enviado à análise histopatológica (Fig. 2, B) que apontou tecido ósseo maduro, vital, constituído de áreas corticais e medulares sem alterações morfológicas (Fig. 3, B), quadro que correlacionado com os achados clínicos foi compatível com Exostose.



**Fig. 2** - A: Durante o trans-cirúrgico foram realizadas incisões na mucosa sobre as exostoses laterais o mais medianamente possível para garantir mucosa para fechamento primário. Observe quão fina é a mucosa sobre a exostose. B: Quantidade

de osso removida ao final do procedimento. Note o aspecto de osso vital, sem alterações macroscópicas.

O paciente evoluiu sem complicações, após três meses de acompanhamento apresentou aspecto clínico favorável (Fig. 3, A).



**Fig. 3** - A: Aspecto clínico pós-operatório três meses após a remoção das exostoses e osteoplastia. B: Fotomicrografia de corte histológico corado com hematoxilina e eosina em aumento de 100X demonstra tecido ósseo maduro, vital, constituído de áreas corticais e medulares sem alterações morfológicas.

## DISCUSSÃO

O crescimento das exostoses é lento e contínuo, até atingir a dimensão máxima e ficar estável por um tempo. De acordo com *Léonard et al.*,<sup>(3)</sup> a partir da terceira e quarta década de vida espera-se uma regressão devido à diminuição dos estímulos funcionais e hormonais, podendo essa diminuição ser significativa ou não.

A etiologia é incerta, mas acredita-se que seja determinada geneticamente e desencadeada por fatores ambientais. A influência ambiental corresponde principalmente à função mastigatória, que é dependente da consistência da dieta, atividade muscular e presença de dentes, que desencadeiam e perduram o processo. A teoria de origem genética das exostoses se apoia no fato de haverem populações com índices maiores de exostoses que outras e do índice em membros da mesma família.<sup>(4,6)</sup> Em um estudo que examinou 680 crânios secos de várias origens étnicas e descobriu uma maior prevalência nos crânios de espécimes europeus e mongolóides (46 %) enquanto que aqueles de origem africana ou sul-americana tinham uma prevalência de cerca de 26 %.<sup>(9)</sup> Em outro estudo que envolveu a população dos Estados Unidos da América (EUA), os torus palatinos foram mais prevalentes entre os índios, esquimós, e entre as mulheres, não sendo observadas nestes estudos diferenças significativas entre os gêneros. Contrariando o trabalho de *Antoniades et al.*<sup>(10)</sup> que encontrou uma ocorrência maior de tórus palatino em mulheres e tórus mandibular em homens.

A ocorrência de múltiplas exostoses é comum, mas no nosso levantamento da literatura foram encontrados poucos casos de ocorrência concomitante de tórus palatino com exostoses palatinas bilaterais,<sup>(4,10)</sup> sendo o caso reportado por *Blakemore et al.*<sup>(4)</sup> grande e bem parecido com o do presente relato. No entanto, o caso por nós relatado ainda é visivelmente maior, o que nos faz especular que este pode ter sido a maior exostose já documentada e publicada na literatura.

Normalmente as exostoses não necessitam de tratamento a não ser que sua remoção cirúrgica esteja indicada pelo fato da saliência óssea estar sofrendo traumas recorrentes, estejam impedindo a adaptação de próteses dentárias ou esteja atrapalhando atividades funcionais, tais como a fonação, mastigação e deglutição.<sup>(8,10,11)</sup> Vale lembrar ainda, que, por ser uma anomalia de caráter benigno e pronta disponibilidade, o osso das exostoses é considerado uma potencial área doadora de enxerto para reconstruções alveolares com finalidade implantodôntica.

No presente caso o paciente apresentava indicação para remoção, devido às suas dimensões extremas que impediam o desempenho da adequada fonação e impossibilitava a reabilitação protética.

Ainda deve ser lembrado que as exostoses devem ser diferenciadas do Osteoma, que tem ocorrência menos comum, mas pode produzir aspecto clínico, radiográfico e histológico semelhante. Osteomas são neoplasias osteogênicas benignas, que podem surgir de proliferação de osso esponjoso ou compacto e diferir da exostose principalmente pela localização, que não são as típicas da exostose, e pela quantidade, pois normalmente acontece de forma isolada.<sup>(7,8,9,12)</sup> Também pode ser realizado o diagnóstico diferencial com tórus palatino, que se caracteriza por uma deformação intraóssea, de crescimento lento, nodular, de fixação séssil, encontrada na linha média do palato duro, tendo como definição tumor ou protuberância esférica, podendo ser bilateral na maioria dos casos, ou unilateral.<sup>(13,14,15,16)</sup> Porém, este não possui grandes dimensões como no caso apresentado, além da sua localização habitual.

Portanto torna-se de grande relevância o conhecimento do cirurgião-dentista quanto ao diagnóstico e plano de tratamento, garantindo assim que o paciente não tenha prejuízos ou complicações advindas desse quadro clínico, e possa ter o reestabelecimento de sua condição de saúde quando esta exostose como no caso em questão causa danos funcionais ao paciente. Após aproximadamente três meses da remoção da exostose, o paciente apresentou uma recuperação clinicamente favorável, os problemas fonéticos e mastigatórios foram revertidos à normalidade, e a sua reabilitação protética está em andamento.

## REFERÊNCIAS BIBLIOGRÁFICAS

1. Limongelli L, Tempesta A, Capodiferro S, Maiorano E, Favia G. Oral maxillary exostosis. Clin Case Rep [Internet]. 2018 [acceso 20/05/2019];7(1):[aprox. 2 p.]. Disponible en: <https://www.ncbi.nlm.nih.gov/pmc/articles/PMC6333060/>.
2. Dion B, Coulier B. Multiple Maxillar Exostosis: Teaching point: Multiple buccal exostosis are rare but asymptomatic, unequivocal, and always benign conditions of the jaws. J Belg Soc Radiol [Internet]. 2019 [acceso 30/05/2019];103(5):[aprox.10 p.] Disponible en: <https://www.ncbi.nlm.nih.gov/pmc/articles/PMC6450254/>
3. Léonard A, Bayle P, Murail P, Bruzek J. Oral exostoses: An assessment of two hundred years of research. Bull Mém Soc Anthropol Paris [Internet]. 2014 [acceso 30/05/2019];26(1-2):[aprox. 22 p.] Disponible en: <https://link.springer.com/article/10.1007/s13219-013-0089-3>.
4. Blakemore JR, Eller DJ, Tomaro AJ. Maxillary exostoses: surgical management of an unusual case. Oral Surg Oral Med Oral Pathol [Internet]. 1975 [acceso 30/05/2019];40(2):[aprox. 4 p.]. Disponible en: <https://www.sciencedirect.com/science/article/pii/0030422075901528>
5. Kumaresan R, Balamanikandasrinivasan C, Priyadarshini K, Rajeev V. Multiple Massive Maxillary Exostoses – A Case Report with Complete Denture Rehabilitation. Indian J Public Health Res Dev [Internet]. 2019 [acceso 30/05/2019];10(2):[aprox. 5 p.]. Disponible en: <http://www.indianjournals.com/ijor.aspx?target=ijor:ijphrd&volume=10&issue=2&article=035>



6. Khan S, Shah SAH, Ali F, Rasheed D. Concurrence of Torus Palatinus, Torus Mandibularis and Buccal Exostosis. *J Coll Physicians Surg Pak* [Internet]. 2016 [acceso 28/05/2019];26(11):[aprox. 3 p.]. Disponible en: <https://pdfs.semanticscholar.org/9dcf/8e3dea6d765a8ac485a6a5e25a51902a7c7e.pdf>.
7. Medsinghe SV, Kohad R, Budhiraja H, Singh A, Gurha S, Sharma A. Buccal exostosis: a rare entity. *J Int Oral Health* [Internet]. 2015 [acceso 30/05/2019];7(5):[aprox. 2 p.]. Disponible en: <https://www.ncbi.nlm.nih.gov/pmc/articles/PMC4441241/>
8. Oualalou Y, Azaroual MF, Zaoui F, Chbicheb S, Berrada S. Prevalence and clinical characteristics of oral bony outgrowth in a Moroccan population. *Rev Stomatol Chir Maxillofac Chir Orale* [Internet]. 2014 [acceso 30/05/2019];115(5):[aprox.5 p.]. Disponible en: <https://www.sciencedirect.com/science/article/pii/S2213653314000925?via%3Dihub>
9. Nery EB, Corn H, Eisenstein IL. Palatal exostosis in the molar region. *J Periodontol* [Internet]. 1977 [acceso 30/05/2019];48(10):[aprox. 3 p.]. Disponible en: <https://aap.onlinelibrary.wiley.com/doi/abs/10.1902/jop.1977.48.10.663>
10. Antoniadis DZ, Belazi M, Papanayiotou P. Concurrence of torus palatinus with palatal and buccal exostoses: case report and review of the literature. *Oral Surg Oral Med Oral Pathol Oral Radiol Endod* [Internet]. 1998 [acceso 29/05/2019];85(5):[aprox. 5 p.]. Disponible en: [https://linkinghub.elsevier.com/retrieve/pii/S1079-2104\(98\)90290-6](https://linkinghub.elsevier.com/retrieve/pii/S1079-2104(98)90290-6)
11. Shamim T. Bilateral maxillary and mandibular buccal exostosis: a self reported case and a proposal to include buccal exostosis under miscellaneous disorders of revised working classification of the psychosomatic disorders pertaining to dental practice. *Korean J Pain*. [Internet]. 2017 [acceso 28/05/2019];30(2):[aprox. 3 p.]. Disponible en: <https://www.ncbi.nlm.nih.gov/pmc/articles/PMC5392659/>
12. Smitha K, Smitha GP. Alveolar exostosis - revisited: A narrative review of the literature. *Saudi J Dent Res*. [Internet]. 2015 [acceso 28/08/2019];6(1):[aprox. 5 p.]. Disponible en: <https://www.sciencedirect.com/science/article/pii/S2352003514000021>
13. Gautam NR, Gautam NS, Rao TH, Koganti R, Agarwa IR, Alamanda M. Effect of end-stage renal disease on oral health in patients undergoing renal dialysis: A cross-sectional study. *J Int Soc Prev Community Dent* [Internet]. 2014 [acceso 28/05/2019];4(3):[aprox. 5 p.]. Disponible en: <https://www.ncbi.nlm.nih.gov/pmc/articles/PMC4209615/>
14. Jeong CW, Kim KH, Jang HW, Kim HS, Huh JK. The relationship between oral tori and bite force. *Cranio*. [Internet]. 2019 [acceso 28/05/2019];37(4):[aprox. 7 p.]. Disponible en: <https://www.tandfonline.com/doi/abs/10.1080/08869634.2017.1418617?journalCode=ykra20>
15. Auškalnis A, Bernhardt O, Putnienė E, Šidlauskas A, Andriuškevičiūtė I, Basevičienė N. Oral bony outgrowths: prevalence and genetic factor influence. Study of twins. *Medicina*. [Internet]. 2015 [acceso 28/05/2019];51(4):[aprox. 4 p.]. Disponible en: [https://linkinghub.elsevier.com/retrieve/pii/S1010-660X\(15\)00048-8](https://linkinghub.elsevier.com/retrieve/pii/S1010-660X(15)00048-8)
16. Scriciu M, Mercu TV, Mercu TR, Bîrjovanu C, Stan MC, Marinescu IR, et al. Morphological and clinical characteristics of the torus palatinus and torus mandibularis in a sample of young and adults' Romanian people. *Rom J Morphol Embryol*[Internet]. 2016 [acceso 28/08/2019];57(1):[aprox. 5 p.]. Disponible en: <http://www.rjme.ro/RJME/resources/files/570116139144.pdf>


### Conflicto de intereses

Os autores declaram que não possuem conflitos de interesse de nenhuma ordem.

Recibido: 21/06/2019

Aceptado: 24/09/2019

Publicado: 21/06/2020



Este artículo de *Revista Cubana de Estomatología* está bajo una licencia Creative Commons Atribución-No Comercial 4.0. Esta licencia permite el uso, distribución y reproducción del artículo en cualquier medio, siempre y cuando se otorgue el crédito correspondiente al autor del artículo y al medio en que se publica, en este caso, *Revista Cubana de Estomatología*.