

Cuantificación de la distorsión presente en la radiografía posteroanterior de cráneo

Quantification of the distortion present in the postero-anterior cephalogram

Janneth Rocío Zúñiga Prado , Elizabeth Peña Tobar , Gloria Patricia Baena-Caldas  

Universidad del Valle. Cali, Colombia.



Como citar: Zúñiga Prado JR, Peña Tobar E, Baena-Caldas GP. Cuantificación de la distorsión presente en la radiografía posteroanterior de cráneo. Rev Cubana Estomatol. 2019;56(4):1-16.

RESUMEN

Introducción: Universalmente se acepta que la radiografía postero-anterior de cráneo presenta menor grado de distorsión que otras imágenes radiográficas, por lo que las mediciones en ella son consideradas confiables. **Objetivo:** Determinar el porcentaje de distorsión que se presenta en las diferentes regiones faciales de la radiografía posteroanterior de cráneo. **Métodos:** Treinta cráneos humanos con sus mandíbulas fueron divididos por tres planos horizontales y cuatro verticales en quince cuadrantes; resultaron diez en el cráneo y cinco en la mandíbula. En cada uno de ellos se colocó un alambre de acero en posiciones vertical y horizontal y se midió su longitud (medida real). A cada conjunto se le tomó una radiografía en proyección postero-anterior y se midió la longitud de los alambres en la imagen (medida radiográfica). **Resultados:** No fue posible medir en los cuadrantes laterales del cráneo. La medida horizontal en los cuadrantes intermedios inferiores derecho e izquierdo del cráneo y en los cuadrantes intermedio y lateral de ambos lados de la mandíbula no es confiable; en el cuadrante mediano de la mandíbula se minimiza; en los cuadrantes mediano e intermedios superiores derecho e izquierdo del cráneo y en el mediano de la mandíbula se magnifica. Las medidas verticales en todos los cuadrantes son confiables; en los cuadrantes intermedios superiores derecho e izquierdo del cráneo y en los intermedios y laterales derechos e izquierdos de la mandíbula se magnifica; en los cuadrantes intermedios inferiores y medianos superior e inferior del cráneo y mediano de la mandíbula se minimiza. La menor distorsión para ambas medidas se presenta en el cuadrante mediano superior del cráneo. Se reportan los porcentajes de distorsión para cada cuadrante. **Conclusiones:** Se presenta distorsión en la radiografía postero-anterior de cráneo y esta varía de una región a otra de la cara.

Palabras clave: radiografía dental, magnificación radiográfica, cefalometría, cráneo.

ABSTRACT

Introduction: Universally, it has been accepted that the postero-anterior cephalogram presents less distortion than any other x-ray radiograph; for this reason, the measurements taken on it are considered reliable. **Objective:** To determine for a postero-anterior cephalogram, what percentage of distortion is present in different regions of the skull and mandible. **Methods:** Thirty human skulls with their mandibles

were divided by three horizontal and four vertical planes in fifteen quadrants, resulting ten in the skull and five in the mandible. In each quadrant, one vertical and one horizontal steel wire were fixed and their lengths were measured (real value). To each set, a postero-anterior cephalogram was taken and the wire images were measured (radiograph value). **Results:** No measurement could be taken in the lateral quadrants of the skull. The horizontal measurement in the right and left intermediate inferior quadrants of the skull and in the right and left intermediate and lateral quadrants of the mandible is not reliable; in the median quadrant of the mandible it is minimized; in the median and intermediate superior right and left quadrants of the skull and median quadrant of the mandible it is magnified. The vertical measurement in all the quadrants is reliable; in the right and left intermediate superior quadrants of the skull and right and left intermediate and lateral quadrants of the mandible it is magnified; in the right and left intermediate inferior and median superior and inferior quadrants of the skull and median quadrant of the mandible it is minimized. The minimum distortion for both measurements is present in the median superior quadrant of the skull. The percentage of distortion in each quadrant for both measurements is reported. **+Conclusions:** Distortion is present in the postero-anterior cephalogram and it varies from one region to another of the face.

Keywords: dental radiography; radiographic magnification; cephalometry; skull.

INTRODUCCIÓN

Tradicionalmente, en imágenes diagnósticas se conoce como relación 1:1 a la correspondencia exacta entre la forma y el tamaño de las estructuras anatómicas reales y la proyección radiográfica de estas. En contraste, a la ausencia de la relación 1:1 se le conoce como distorsión.⁽¹⁾ En la práctica clínica ha sido aceptado que la radiografía posteroanterior de cráneo presenta una mínima distorsión con respecto al objeto real, aunque pueden existir factores que alteren esta relación 1:1, tales como errores debidos a la técnica de proyección radiográfica.⁽¹⁾

Las radiografías panorámica, lateral y postero-anterior de cráneo son sumamente útiles para realizar mediciones con fines diagnósticos, quirúrgicos y forenses.^(2,3,4) Conocer las dimensiones precisas de una imagen radiográfica convencional o su distorsión, reduce el riesgo de lesionar estructuras vasculonerviosas, dado que se puede predecir su ubicación en relación con las estructuras óseas visibles y tomar mediciones más precisas antes del acto quirúrgico.^(5,6) Por otro lado, la radiografía convencional es de suma importancia si se tiene en cuenta que es una de las ayudas diagnósticas más solicitada por los profesionales de la salud, y es uno de los pasos previos para prescribir estudios complementarios más complejos y costosos, tales como la tomografía computarizada de haz cónico y la resonancia magnética.^(5,7)

Una alternativa para tener mayor exactitud en el diagnóstico y para que el procedimiento sea más predecible y confiable es la utilización de estudios tomográficos. Aun así, la

tomografía computarizada de haz cónico, considerada universalmente como 1:1, presenta algo de distorsión aunque no significativa, como lo evidenció el trabajo realizado por *Baena* y otros⁽⁸⁾ en 2013, con el agravante de que su alto costo la hace inasequible a muchos pacientes. Es por esto que obtener la máxima información posible de una radiografía convencional resulta invaluable para el profesional de la salud, por lo que se han realizado diferentes estudios comparativos entre radiografías convencionales y tomografías computarizadas.^(9,10,11)

De acuerdo con la revisión bibliográfica realizada para este estudio, no se encuentra cuantificada ni estandarizada para las diferentes regiones faciales, la distorsión que puede presentarse en las varias proyecciones radiográficas de cráneo que existen. Por esta razón, el presente estudio tuvo como objetivo determinar el porcentaje de distorsión que se presenta en las diferentes regiones faciales de la radiografía posteroanterior de cráneo.

MÉTODOS

Se utilizaron 30 cráneos secos humanos con sus respectivas mandíbulas, bien conservados y sin traumas, pertenecientes al Departamento de Morfología de la Universidad del Valle en Cali, Colombia. La calvaria y la mandíbula fueron fijadas al cráneo; en los edéntulos se dejó un espacio intercrestal o espacio comprendido entre los bordes de las crestas óseas alveolares de la maxila y la mandíbula, de aproximadamente 15 mm. El cálculo de este valor se hizo con base en que normalmente, los dientes incisivos centrales superiores tienen una longitud aproximada de 9 a 11 mm, los incisivos centrales inferiores de 8 y 10 mm y que el "overbite" o sobremordida vertical presenta valores normales entre 0 y 4 mm;⁽¹²⁾ adicionalmente, se incluyó la resorción ósea que puede ser de 1 a 3 mm.⁽¹³⁾ Por lo tanto, para simular el espacio que ocuparían los dientes y mantenerlo en los cráneos, se colocó en el espacio intercrestal un taco de espuma gruesa, no deformable, de las dimensiones adecuadas. Igualmente, en las articulaciones temporomandibulares se colocaron tacos de espuma blanda de 5 mm de espesor para recrear el espacio articular.

Para cumplir con el objetivo de determinar la distorsión que presenta la radiografía postero-anterior de cráneo en diferentes regiones de la cara, se procedió a dividir el conjunto de cráneo y mandíbula en 15 cuadrantes, para lo cual se trazaron tres planos horizontales y cuatro planos verticales, y a colocar en cada cuadrante, como referente anatómico y radiográfico, un alambre rectangular en acero inoxidable de diferentes

longitudes y en posiciones vertical y horizontal; a cada conjunto se le tomó una radiografía posteroanterior de cráneo.

Las figuras 1 y 2 muestran los planos horizontales A, B y C y verticales I, I', II y II' en que fueron divididos, tanto el cráneo y la mandíbula (Fig. 1), como las imágenes radiográficas (Fig. 2). Los planos horizontales dividen en tercios cráneo-faciales superior, medio e inferior, en tanto que los verticales delimitan las regiones mediana e intermedias y laterales derecha e izquierda. El plano A pasa por la parte más declive de los bordes infraorbitarios, el plano B pasa por el plano oclusal y se extiende solo hasta el borde anterior de cada ramo de la mandíbula, y el plano C es paralelo al borde inferior del mentón. El plano oclusal es el plano trazado entre los bordes incisales de los dientes incisivos inferiores y las puntas de las cúspides bucales de los molares inferiores; normalmente no es un plano, sin embargo, se le considera el plano medio de la curvatura de estas superficies.⁽¹⁴⁾ Como en el presente trabajo se tenían cráneos y mandíbulas edéntulos, pero se había conservado un espacio intercrestal de 15 mm, se trazó el plano oclusal por la mitad de este espacio. En el tercio superior quedan, esencialmente, las órbitas, la parte superior de la cavidad nasal y la parte superior del cráneo hasta su vértice. En el tercio medio se ubican, principalmente, la parte inferior de la cavidad nasal y la mayor parte de las maxilas. El tercio inferior corresponde, básicamente, a la mandíbula con su cuerpo y ramos.

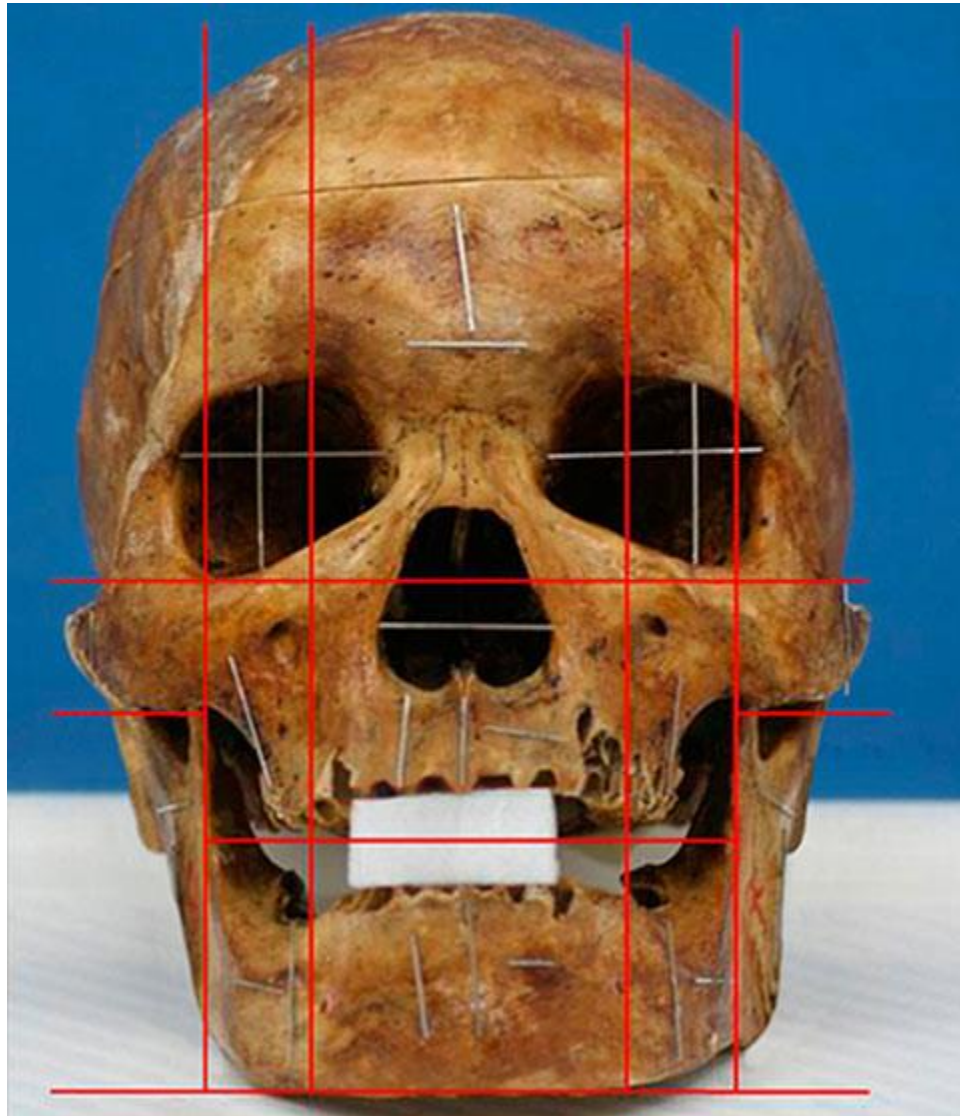


Fig. 1 - Vista frontal de uno de los cráneos secos utilizados en el estudio, en el se muestra la espuma colocada en el espacio intercrestal para simular el espacio que ocuparían los dientes. Se muestran, igualmente, los tres planos horizontales y cuatro verticales trazados para delimitar los 15 cuadrantes en el cráneo y la mandíbula, como también la ubicación en ellos de alambres rectangulares en acero inoxidable de diferente longitud, posicionados vertical y horizontalmente.

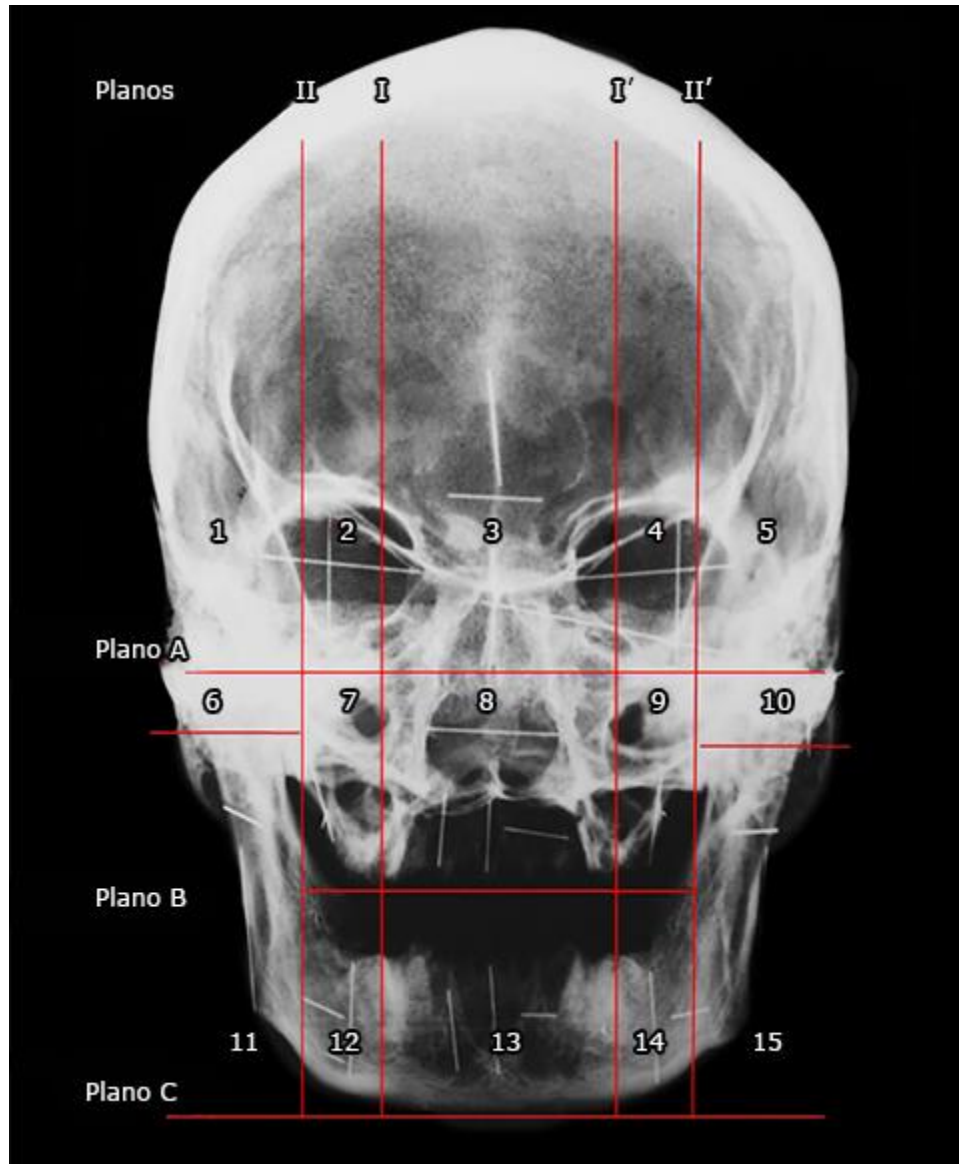


Fig. 2 - Radiografía posteroanterior de cráneo sobre la cual se han trazado los planos horizontales A, B y C y los planos verticales I, I', II y II' empleados para delimitar los 15 cuadrantes en que se dividieron el cráneo y la mandíbula. Igualmente, se muestra la imagen radiológica de los alambres rectangulares de diferente longitud colocados vertical y horizontalmente en cada uno de los 15 cuadrantes.

Los planos I y I' pasan por el borde más medial de los forámenes infraorbitarios derecho e izquierdo, respectivamente, y los planos II y II' pasan por el borde anterior de cada ramo de la mandíbula. Quedaron delimitadas, así, la región mediana situada entre los planos I y I', las regiones intermedias derecha e izquierda situadas entre los planos I y II y los planos I' e II', respectivamente, y las regiones laterales derecha e izquierda

situadas lateralmente a los planos II y II', respectivamente. Con los tercios y las regiones así delimitados quedaron demarcados 15 cuadrantes que fueron numerados del 1 al 15, sucesivamente de arriba abajo y de derecha a izquierda. Es pertinente aclarar que, dado que el plano B solo se extiende hasta el borde anterior de cada ramo de la mandíbula, en las regiones laterales derecha e izquierda se trazó un pequeño plano horizontal a nivel del borde inferior del arco cigomático con el fin de delimitar cuadrantes laterales medios e inferiores derechos e izquierdos; lo anterior para que los cuadrantes 6 y 10 correspondieran al arco cigomático de cada lado y los cuadrantes 11 y 15 abarcaran todo el ramo de la mandíbula de ambos lados. Esto debido a que en la práctica clínica, el ramo de la mandíbula se considera como una sola unidad cuando se toman medidas en él.

El referente anatómico y radiográfico que se colocó en cada cuadrante para la toma de las medidas horizontales y verticales es un alambre rectangular en acero inoxidable de 0,019 mm de alto x 0,025 mm de ancho, pero de diferentes longitudes, tal como se observa en la figura 1. El conjunto de los cráneos y sus mandíbulas con los alambres posicionados, fueron llevados a un centro radiológico de la ciudad de Cali para la toma de la radiografía postero-anterior de cráneo correspondiente, simulando la de un paciente. Bilateralmente se le colocó a nivel del pterion un taco de espuma gruesa, no deformable, de 1 cm³, para que sirviera de apoyo al equipo radiográfico. Las ojivas del equipo fueron introducidas en ambos conductos auditivos externos con el fin de colocar el cráneo con el plano de Frankfort⁽¹⁵⁾ paralelo al piso y centrar la línea media, para evitar posibles rotaciones de este. Se le tomó una radiografía postero-anterior a cada cráneo, a una distancia de 1,8 m del espécimen, utilizando placas de 20,3 cm x 25,4 cm, con equipo Orthophos Plus Ceph (Dentsply Sirona, New York, USA). Debido a la ausencia de tejidos blandos se tomaron las radiografías con un voltaje y una corriente del tubo de 60 kV y 9 mA, respectivamente. Para lograr un mejor contraste entre el hueso y el material radiopaco empleado como referente, se colocaron dentro del chasis dos radiografías veladas, una por delante y otra por detrás de la placa radiográfica que iba a ser impactada por los rayos X. Igualmente, la placa tuvo que ser pasada muy rápidamente por el líquido revelador (60 s).

Las medidas de los alambres colocados en los cráneos (Fig. 1) y de estos en las radiografías (Fig. 2) fueron tomadas con un calibrador digital electrónico Bulltools, Maxwell, San Diego, USA), con una resolución de 0,01 mm/0,0005", precisión de ± 0,02 mm/0,001" y repetibilidad 0,01 mm/0,0005". Después de cada cinco medidas, se calibraba con un compás KLS MARTIN (Karl Leibinger Medizintechnik, Tuttlingen,

Alemania) de puntas extrafinas y rectas. Todas las mediciones, tanto reales como radiográficas, fueron realizadas por la misma investigadora (*Zúñiga*), pero el corte de los alambres y su colocación en los cráneos y las mandíbulas fueron realizados por las otras dos (*Peña* y *Baena*). Los datos se registraron en un formato especialmente diseñado por las investigadoras para este trabajo y la única variable considerada en el estudio fue la longitud de los alambres, que se midió tanto en los cráneos secos y las mandíbulas (medida real) como en las imágenes radiológicas de los alambres (medida radiográfica).

Para el análisis estadístico de los datos, que consiste en comparar las medidas reales con las medidas radiológicas y obtener la diferencia entre ambas, se utilizó una hoja electrónica de cálculo en Excel (Microsoft Corporation, Redmond WA, USA), diseñada especialmente para este trabajo por el profesor Hugo Hurtado, Magister en Salud Pública y Bioestadística de la Universidad del Valle, en Cali, Colombia. Teniendo en cuenta que en el presente estudio se tenía como objetivo medir la concordancia o discordancia entre la medida real y la medida radiográfica, se consideró que la prueba más ajustada al logro de este propósito era el coeficiente de correlación de concordancia (CCC); igualmente se calculó el intervalo de confianza del coeficiente de correlación de concordancia (ICccc) y se graficaron la media de las diferencias y la medida radiográfica *versus* la medida real. Estas gráficas no se publican en el texto actual por motivos de espacio, pero pueden ser consultadas con la investigadora principal (*Zúñiga*).

El análisis mencionado se aplicó en cada uno de los 30 cráneos a cada una de las medidas verticales y horizontales de los cuadrantes en que fue posible tomarlas. El análisis de los resultados se realizó con base en una escala de valores, según la cual los valores del CCC cercanos a 1 indican que la concordancia entre las dos medidas es máxima, es decir que la diferencia entre ellas es cercana a cero (0); los valores del CCC entre 0 y 0,10 se consideran muy bajos, entre 0,11 y 0,39 bajos, entre 0,40 y 0,79 moderados, entre 0,80 y 0,89 altos y por encima de 0,90 muy altos.⁽⁸⁾ Solo los valores de CCC cuyos intervalos de confianza (IC) tuvieron un límite inferior igual o mayor a 0,80 fueron considerados como altos o muy altos y las medidas tomadas en los cuadrantes que tuvieron dichos valores fueron consideradas como confiables. El presente trabajo fue avalado por el Comité de Ética Humana de la Universidad del Valle.

RESULTADOS

Por la posición tan lateral, en los cuadrantes 1 y 5 no fue posible precisar la ubicación de los extremos de los alambres para medir su longitud y fueron eliminados. Tampoco fue posible obtener el CCC en los cuadrantes 6 y 10 debido a que en estos se presenta una gran superposición de las estructuras anatómicas, lo que genera imágenes muy radiopacas que no permiten diferenciar bien los alambres colocados en ellos para medirlos.

Los resultados obtenidos para las medidas verticales y horizontales están consignados en las tablas 1 y 2, respectivamente. Por motivos de espacio solo se explican los resultados obtenidos en uno de los cuadrantes confiables, el cuadrante 2 para las medidas verticales: El CCC para este cuadrante es de 0,9634, con un ICccc entre 0,9421 y 0,9846, lo cual indica que la concordancia entre las medidas real y radiográfica es muy alta y la media de las diferencias (δ) entre estas medidas es confiable, con un valor promedio de 0,59 mm y un IC de 95 % de 0,49 mm-0,69 mm. En este cuadrante la medida radiográfica es mayor que la real, lo cual representa un porcentaje de magnificación de 1,70 %, en donde los límites superior e inferior expresados en porcentajes son 1,99 % y 1,41 %, respectivamente. La figura 3 muestra los porcentajes de distorsión que se presentan en cada uno de los cuadrantes para las medidas verticales y horizontales.

Tabla 1 - Medida vertical por cuadrante para la radiografía posteroanterior de cráneo

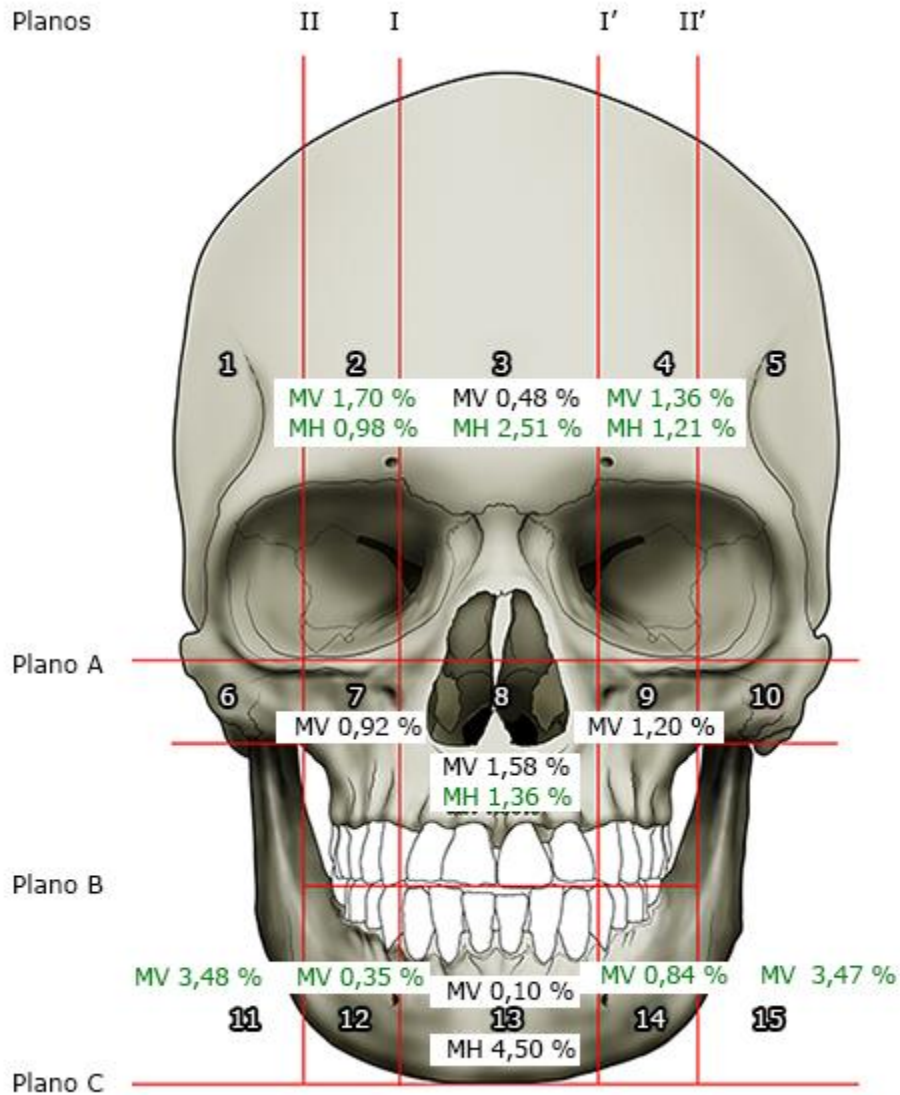
Cuadrante	Intervalo de confianza			Límites de diferencia			Concepto
	Superio	Media	Inferio	Superi	Medi	Inferi	
2	0,9846	0,963	0,9421	1,99	1,70	1,41	Confiabl
3	0,9982	0,993	0,9884	0,75	-0,48	-1,72	Confiabl
4	0,9880	0,972	0,9565	1,54	1,36	1,17	Confiabl
7	0,9936	0,977	0,9618	0,40	-0,92	-2,24	Confiabl
8	0,9965	0,987	0,9782	-0,12	-1,58	-3,04	Confiabl
9	0,9951	0,981	0,9685	-0,07	-1,20	-2,34	Confiabl
11	0,9930	0,979	0,9669	4,85	3,48	2,11	Confiabl
12	0,9943	0,983	0,9730	2,51	0,35	-1,82	Confiabl
13	0,9965	0,987	0,9786	1,54	-0,10	-1,75	Confiabl
14	0,9933	0,982	0,9726	2,69	0,84	-1,02	Confiabl
15	0,9876	0,964	0,9411	5,12	3,47	1,81	Confiabl

* Valores negativos indican minimización, los demás magnificación.

Tabla 2 - Medida horizontal por cuadrante para la radiografía posteroanterior de cráneo

	Intervalo de confianza			Límites de diferencia			Concept
	Superior	Media	Inferior	Superio	Media	Inferio	
2	0,9858	0,9646	0,9433	1,17	0,98	0,79	Confiable
3	0,9960	0,9898	0,9836	3,01	2,51	2,02	Confiable
4	0,9830	0,9599	0,9368	1,40	1,21	1,01	Confiable
7	0,1724	0,1012	0,0301	-58,33	-	-73,42	No
8	0,9901	0,9696	0,9491	1,84	1,36	0,87	Confiable
9	0,1219	0,0535	-0,0149	-59,43	-	-78,96	No
11	0,0860	0,0513	0,0166	-58,70	-	-68,03	No
12	0,5717	0,4161	0,2604	-26,10	-	-35,57	No
13	0,9939	0,9805	0,9671	-2,80	-4,50	-6,21	Confiable
14	0,5844	0,4318	0,2792	-27,95	-	-37,74	No
15	0,0611	0,0294	-0,0022	-55,01	-	-67,07	No

* Valores negativos indican minimización, los demás magnificación.



MV: medidas verticales; MH: medidas horizontales.

Fig. 3 - Esquema realizado con base en los datos de las tablas 1 y 2, en el cual se muestra el porcentaje de distorsión presente en cada uno de los 15 cuadrantes. Las medidas verticales (MV) en los cuadrantes 3, 7, 8, 9 y 13 son de minimización y en los demás son de magnificación. La medida horizontal en el cuadrante 13 es de minimización y en los demás es de magnificación.

DISCUSIÓN

Dado que en los cuadrantes 7, 9, 11, 12, 14 y 15 el CCC para las medidas horizontales es menor de 0,80, lo que indica que la concordancia en ellos es nula, baja o moderada, y que la media de las diferencias entre las medidas reales y las radiográficas (δ) no es confiable, se aconseja no tomar medidas de referencia en estos cuadrantes. Tampoco

son confiables las medidas horizontales en los cuadrantes paramedianos 7, 9, 12 y 14 y en los cuadrantes laterales 1, 5, 6, 10, 11 y 15. Esto puede deberse a la dirección variable con que los rayos X emitidos por la fuente contactan las estructuras óseas del cráneo. En estructuras como el pilar maxilomalar, de la región de la tuberosidad de la maxila o del cuerpo de la mandíbula, donde inicialmente se genera una curva de dirección posterior que luego, a partir del ángulo mandibular, presenta un giro hacia arriba para formar el ramo, la dirección en que los rayos inciden sobre ellas no es siempre perpendicular y en algunas partes lo hacen de forma tangencial, con grados variables de angulación, afectando esto en gran manera la medida horizontal. No ocurre lo mismo con la medida vertical, pues todo el alambre se encuentra sobre el mismo plano y los rayos inciden de manera similar a todo lo largo de él; es por esto que en las medidas verticales tomadas en todos los cuadrantes considerados, el CCC es superior a 0,90, lo cual indica que la concordancia es muy alta y la Media de las Diferencias entre las medidas radiográficas y las reales (δ) es confiable, con un intervalo de confianza del 95 %.

Dado que en el cuadrante 13 la medida horizontal se minimiza, en tanto que en los cuadrantes 2, 3, 4 y 8 se magnifica y que la medida vertical en los cuadrantes 3, 7, 8, 9 y 13 se minimiza y en los cuadrantes 2, 4, 11, 12, 14 y 15 se magnifica, es posible afirmar que en la radiografía postero-anterior de cráneo la relación de las medidas reales *versus* las radiográficas no es 1:1 en toda la extensión de la placa, como generalmente se acepta. Por lo tanto, es evidente que existe distorsión y, así no sea significativa en algunos cuadrantes, no hay uno solo en que no se presente. Aunque la distorsión en los cuadrantes es variable, al comparar los del lado derecho con los correspondientes del lado izquierdo, por ejemplo, el cuadrante 2 con el 4, el 7 con el 9, el 12 con el 14, etc., se evidencia que la distorsión, sea esta por magnificación o por minimización, es similar y esto soporta el uso de esta radiografía para evaluar las asimetrías faciales. La mayor distorsión en las medidas horizontales se presentó en el cuadrante 13 (4,50 % de minimización), en tanto que en las medidas verticales se presentó en los cuadrantes 11 y 15 (3,48 % y 3,47 % de magnificación, respectivamente).

Realizar mediciones en los cuadrantes de alta o muy alta confiabilidad, teniendo en cuenta el porcentaje de magnificación o minimización, puede ser muy útil, como las que se tomen en el adito de la órbita, la región frontal, el pilar frontomalar, los forámenes supraorbitario, infraorbitario y mental, los senos etmoidales y maxilares, la abertura piriforme de la cavidad nasal y las conchas nasales, entre otras. Al respecto, *Ghorai* y otros⁽¹⁶⁾ pudieron determinar el sexo de los cráneos utilizando radiografías con la técnica

de proyección de Caldwell para medir la abertura o adito de las órbitas y la distancia entre la pared medial de ellas.

Es de recalcar que el posicionamiento inadecuado del paciente, especialmente cuando la cabeza queda rotada, genera alteraciones extremas en el tamaño y la forma de las estructuras anatómicas, produciéndose en cada cuadrante mayor distorsión.^(17,18) Al respecto, *Damastra* y otros⁽¹⁹⁾ compararon radiografías posteroanteriores de cráneo con tomografías computarizadas de haz cónico para detectar asimetrías mandibulares, y encontraron que las imágenes tomográficas eran más confiables y precisas; por lo cual se infiere que de requerirse una corrección quirúrgica, no sería aconsejable emplear solamente la radiografía posteroanterior de cráneo para el planeamiento de la misma.

Estandarizar la distorsión para cada cuadrante del cráneo y la mandíbula es muy importante para lograr que las imágenes de las radiografías posteroanteriores de cráneo sean utilizadas de una manera más confiable y segura, y que los tratamientos puedan ser planeados de una manera más predecible y con menor posibilidad de error. A la fecha, no se encontró publicado ningún trabajo que informe en forma detallada el porcentaje de distorsión, sea este de magnificación o minimización, que se presenta en las diferentes regiones del cráneo y de la mandíbula, con datos para medidas verticales y horizontales, como sí lo hace el presente trabajo. Dado que el mayor porcentaje de distorsión se presenta en los cuadrantes laterales del cráneo, se recomienda emplear un método radiológico más preciso, como la tomografía computarizada de haz cónico, cuando se va a trabajar en estas regiones. Y, por último, se aconseja dividir el cráneo y la mandíbula en los cuadrantes postulados en el presente estudio y aplicar las correcciones necesarias a las medidas horizontales y verticales que se tomen en ellos, teniendo en cuenta los porcentajes de magnificación o minimización aportados por este.

Conclusiones

La radiografía posteroanterior de cráneo no es una imagen 1:1 debido a que en todas las regiones faciales se presentó distorsión, la cual varió para las medidas verticales y horizontales, siendo más confiables las de las regiones centrales y paramedianas del tercio superior del cráneo. Por otro lado, el porcentaje de distorsión para las medidas verticales y horizontales es relativamente pequeño y es similar en los cuadrantes correspondientes de cada lado del cráneo.

Agradecimientos

Las autoras agradecen al señor Fabián Cabrera por el procesamiento y edición de las imágenes, y al profesor Hugo Hurtado por su aporte para el análisis estadístico de los datos.

REFERENCIAS BIBLIOGRÁFICAS

1. Méndez JA. Evaluación de la distorsión en las radiografías laterales cefalométricas tomadas en nuestro medio. *Rev Odontos*. 2002;11:15-30.
2. Kim JY, Jung HD, Jung YS, Hwang CJ, Park HS. A simple classification of facial asymmetry by TML system. *J Craniomaxillofac Surg*. 2014;42(4):313-20.
3. Perez I, Chavez AK, Ponce D. Applicability of the Ricketts' posteroanterior cephalometry for sex determination using logistic regression analysis in Hispano American Peruvians. *J Forensic Dent Sci*. 2016;8(2):111.
4. Verma K, Nahar P, Singh MP, Mathur H, Bhuvaneshwari S. Use of frontal sinus and nasal septum pattern as an aid in personal identification and determination of gender: A Radiographic Study. *J Clin Diagn Res*. 2017;11(1):ZC71-4.
5. Verma P, Verma K, Khosa R, Kumar S, Basavaraju S, Patwardhan N. Combined use of frontal sinus and nasal septum patterns as an aid in forensics: A digital radiographic study. *N Am J Med Sci*. 2015;7(2):47-52.
6. Su N, van Wijk A, Berkhout E, Sanderink G, De Lange J, Wang H, et al. Predictive value of panoramic radiography for injury of inferior alveolar nerve after mandibular third molar surgery. *J Oral Maxillofac Surg*. 2017;75(4):663-79.
7. Sanders DA, Chandhoke TK, Uribe FA, Rigali PH, Nanda R. Quantification of skeletal asymmetries in normal adolescents: cone-beam computed tomography analysis. *Prog Orthod*. 2014;15(1):26.
8. Baena G, Zúñiga J, Peña E. Distorsión en imágenes obtenidas mediante tomografía computarizada de cono. *Rev Esp Cirug Oral Maxilofac*. 2013;35(2):51-8.
9. Pittayapat P, Bornstein MM, Imada TSN, Coucke W, Lambrichts I, Jacobs R. Accuracy of linear measurements using three imaging modalities: two lateral cephalograms and one 3D model from CBCT data. *Eur J Orthod*. 2014;37(2):202-8.
10. Lee HJ, Lee S, Lee EJ, Song IJ, Kang BC, Lee JS, et al. A comparative study of the deviation of the menton on posteroanterior cephalograms and three-dimensional computed tomography. *Imaging Sci Dent*. 2016;46(1):33-8.
11. Park HY, Lee JS, Cho JH, Hwang HS, Lee KM. Accuracy of three-dimensional cephalograms generated using a biplanar imaging system. *Korean J Orthod*. 2018;48(5):292-303.

12. Choi SH, Kim JS, Kim CS, Yu HS, Hwang CJ. Cone-beam computed tomography for the assessment of root-crown ratios of the maxillary and mandibular incisors in a Korean population. *Korean J Orthod.* 2016;47(1):39-49.
13. Carranza N, Bonta H, Gualtieri AF, Rojas MA, Galli FG, Caride F. Alveolar dimensional changes relevant to implant placement after minimally traumatic tooth extraction with primary closure. *Acta Odontol Latinoam.* 2016;29(2):105-14.
14. Shaikh SA, Lekha K, Mathur G. Relationship Between Occlusal Plane and Three Levels of Ala Tragus line in Dentulous and Partially Dentulous Patients in Different Age Groups: A Pilot Study. *J Clin Diagn Res.* 2015;9(2):ZC39-42.
15. Huh YJ, Huh KH, Kim HK, Nam SE, Song HY, Lee JH, et al. Constancy of the angle between the Frankfort horizontal plane and the sella-nasion line: A nine-year longitudinal study. *Angle Orthod.* 2014;84(2):286-91.
16. Ghorai L, Asha M, Lekshmy J, Rajarathnam B, Mahesh Kumar H. Orbital aperture morphometry in Indian population: A digital radiographic study. *J Forensic Dent Sci.* 2017;9(2):61-4.
17. Gaddam R, Shashikumar HC, Lokesh NK, Suma T, Arya S, Shwetha GS. Assessment of image distortion from head rotation in lateral cephalometry. *J Int Oral Health.* 2015;7(6):35-40.
18. Shokri A, Miresmaeili A, Farhadian N, Falah-kooshki S, Amini P, Mollaie N. Effect of changing the head position on accuracy of transverse measurements of the maxillofacial region made on cone beam computed tomography and conventional posterior-anterior cephalograms. *Dentomaxillofac Radiol.* 2017;46(5):1-12.
19. Damstra J, Fourie Z, Ren Y. Evaluation and comparison of postero-anterior cephalograms and cone-beam computed tomography images for the detection of mandibular asymmetry. *Eur J Orthod.* 2013;35(1):45-50.

Conflicto de intereses

No se declara conflicto de intereses entre los autores.

Contribuciones de los autores

Janneth Rocío Zúñiga Prado: Diseñó y elaboró la metodología del estudio y realizó el análisis de los datos. Participó en la escritura del manuscrito.

Elizabeth Peña Tobar: Trabajó en la divulgación de los resultados y en la redacción del manuscrito.

Gloria Patricia Baena-Caldas: Participó en el análisis de los datos y en la redacción del manuscrito.

Recibido: 10/12/2018

Aceptado: 07/04/2019

Publicado: 12/12/2019



Este artículo de *Revista Cubana de Estomatología* está bajo una licencia Creative Commons Atribución-No Comercial 4.0. Esta licencia permite el uso, distribución y reproducción del artículo en cualquier medio, siempre y cuando se otorgue el crédito correspondiente al autor del artículo y al medio en que se publica, en este caso, *Revista Cubana de Estomatología*.