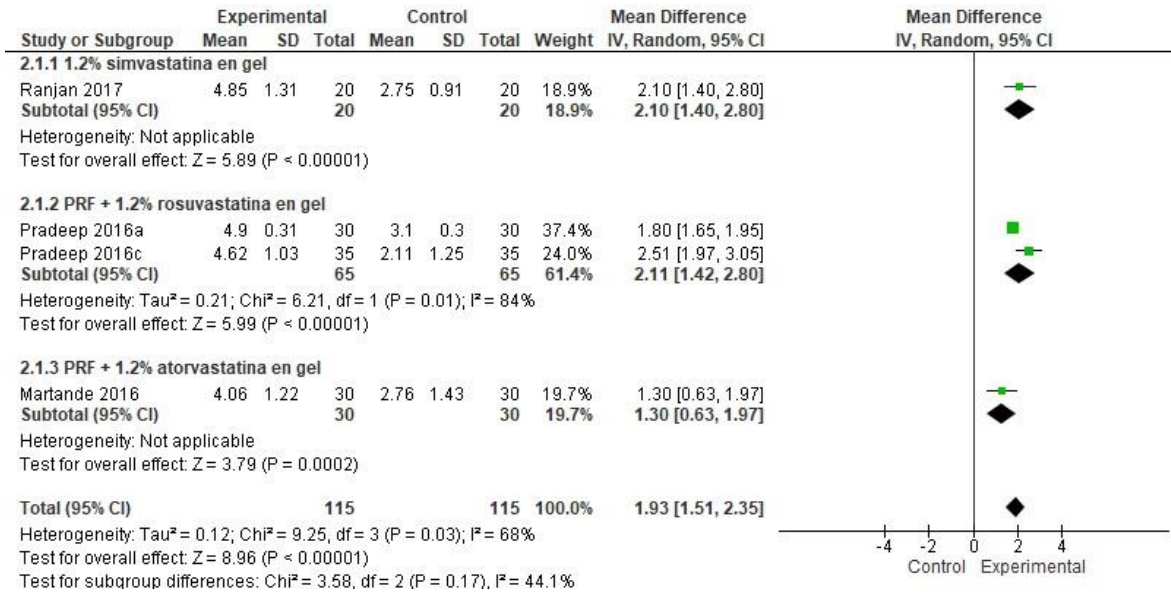
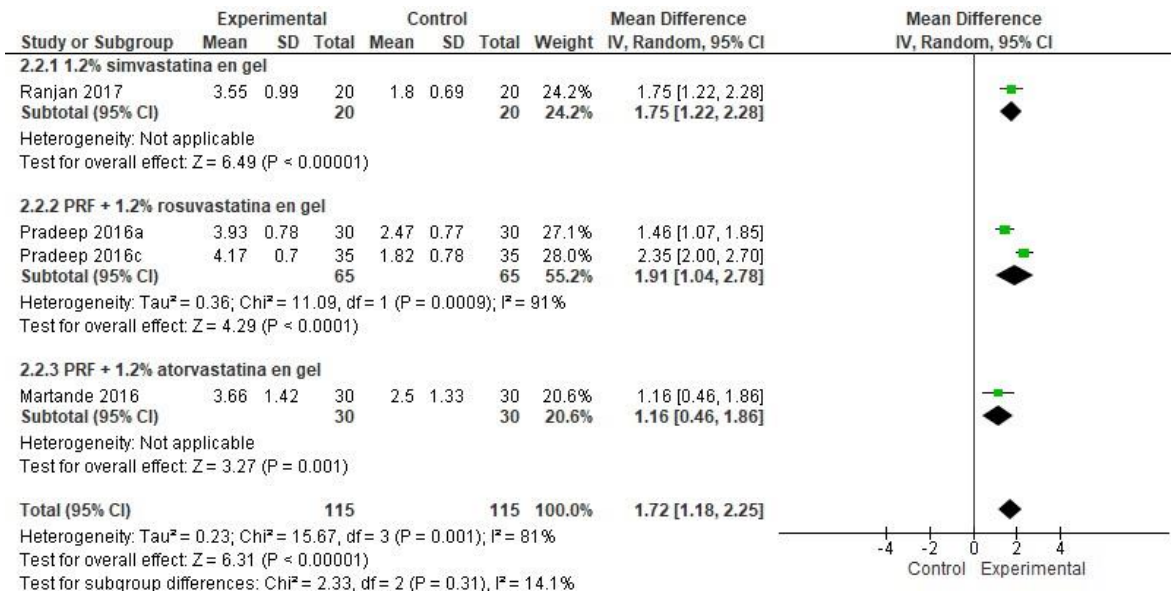


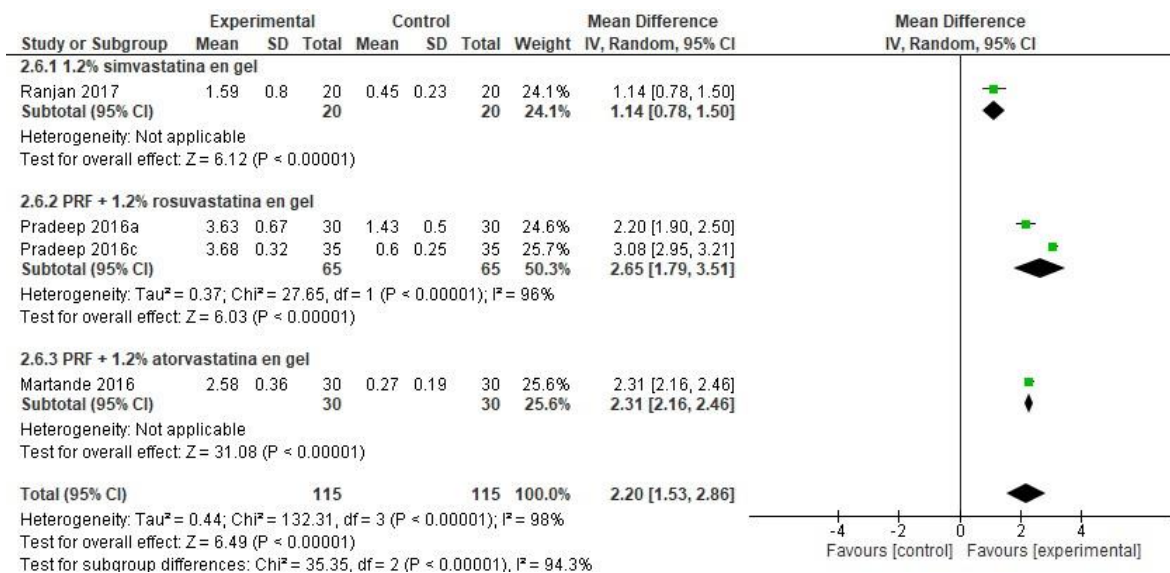
Fig. 4 – Parcela de bosque del evento efectividad clínica y radiográfica al usar EST (en gel) en el tratamiento periodontal quirúrgico de la periodontitis.



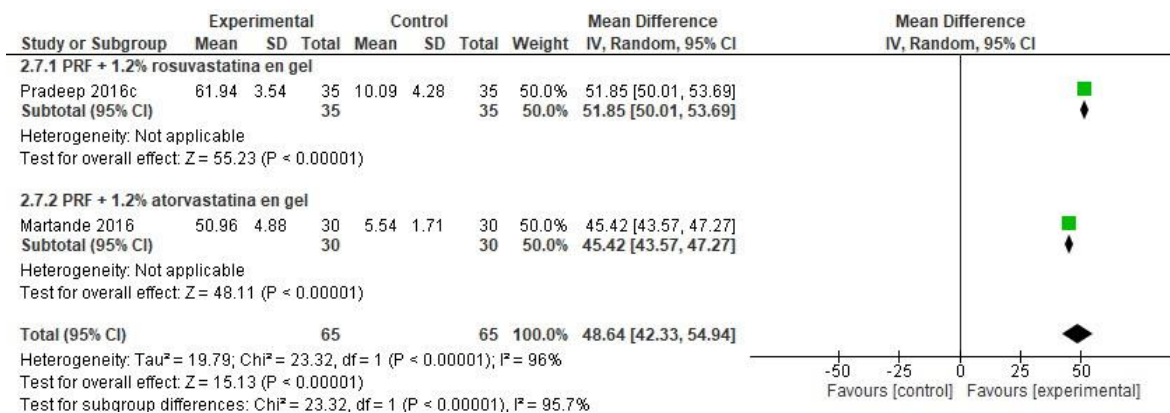
A. Reducción de la profundidad al sondaje



B. Cambio en el nivel de inserción clínica;



C. Reducción del defecto intraóseo;



D. Reducción de la profundidad del defecto.